



Gutachtliche Entscheidungen

Aus der Arbeit der Gutachterkommission für ärztliche Behandlungsfehler
bei der Ärztekammer Nordrhein – veröffentlicht im Rheinischen Ärzteblatt

Gutachtliche Entscheidungen

Aus der Arbeit der Gutachterkommission für ärztliche Behandlungsfehler
bei der Ärztekammer Nordrhein – veröffentlicht im Rheinischen Ärzteblatt
in der Zeit von Januar 2016 bis Januar 2020

7., neu bearbeitete Auflage 2020

Impressum

7., neu bearbeitete Auflage 2020

Herausgeber:
Ärztammer Nordrhein
Tersteegenstr. 9
40474 Düsseldorf

Redaktion:

Gutachterkommission für ärztliche Behandlungsfehler
bei der Ärztkammer Nordrhein
Dr. med. Tina Wiesener
Bettina Arentz
Victoria Hohnen

Stabsstelle Kommunikation
Karola Janke-Hoppe

Gestaltung:
Tina Ennen

Titelbild:
Ernst Jürgen Kratz, o.T. 2012, Mischtechnik auf Papier.
Die Ärztkammer Nordrhein dankt dem Künstler für seine freundliche Unterstützung
bei der Titelgestaltung.

Fotos: Jochen Rolfes, S. 3, 5, Privatarhiv Roesgen S. 95, 96,
Bildnachweis beteiligte Klinik S. 106, 107, 108

© 2020, Ärztkammer Nordrhein

Vorwort

Seit über vier Jahrzehnten arbeitet die Gutachterkommission für ärztliche Behandlungsfehler bei der Ärztekammer Nordrhein mit großem Erfolg auf dem Gebiet der außergerichtlichen Streitschlichtung in Arzthaftungssachen. Diese Einrichtung genießt bei Patienten, Ärzten und Haftpflichtversicherern großes Vertrauen. Der wertvolle Beitrag, den die Kommission zur Vertrauensbildung im Konfliktfall leistet, basiert auf der hohen Qualität der Gutachten. Ebenso wichtig ist, dass die Gutachterkommission eine unabhängige Einrichtung ist. In diesem Rahmen stellen erfahrene Juristen ein rechtlich einwandfreies Verfahren sicher. Die Begutachtung von Behandlungsfehlern, quasi das Kerngeschäft der Kommission, ist seit dem Jahr 1994 auch im Heilberufsgesetz für das Land Nordrhein-Westfalen verankert.

Daneben hat sich die Gutachterkommission im Laufe der beiden vergangenen Jahrzehnte verstärkt einer zukunftsweisenden Aufgabe verschrieben, nämlich der Vorbeugung von Behandlungsfehlern. Der in langjähriger Begutachtungspraxis gewonnene Erfahrungsschatz wird systematisch für Fortbildungsveranstaltungen aufbereitet. Ich freue mich sehr darüber, dass mittlerweile auch andere Gutachterkommissionen und Schlichtungsstellen ihre Datenbestände in vergleichbarer Weise nutzen, denn das schafft eine noch breitere Datenbasis für Auswertungen mit dem Ziel der Behandlungsfehlerprophylaxe.

In Nordrhein stoßen die auf den Daten unserer Kommission basierenden Fortbildungen, organisiert in Zusammenarbeit mit dem Institut für Qualität im Gesundheitswesen Nordrhein (IQN), in der Ärzteschaft auf ein breites Interesse. Das gilt auch für die Reihe „Aus der Arbeit der Gutachterkommission für ärztliche Behandlungsfehler“, die in der Mai-Ausgabe 2000 des *Rheinischen Ärzteblattes* erstmals erschien. Seither veröffentlicht unser *Ärzteblatt* die Beiträge zur Behandlungsfehlerprophylaxe im zweimonatlichen Rhythmus.



Wie die Fortbildungsveranstaltungen lebt auch die Reihe im *Rheinischen Ärzteblatt* von der Entscheidungssammlung der Gutachterkommission, die mehr als 43.000 gutachtliche Beurteilungen beinhaltet. Die Artikel schildern interessante Begutachtungsfälle und konzentrieren sich auf die wesentlichen Einzelheiten des jeweiligen Sachverhalts sowie den maßgeblichen Kern der Beurteilung durch die Gutachterkommission, zumeist ergänzt um statistische Mitteilungen zur Häufigkeit festgestellter Behandlungsfehler.

Die Ärztekammer Nordrhein stellt die bis November 2015 erschienenen Beiträge in elektronischer Form unter www.aekno.de/gutachterkommission in der Rubrik *Weitere Informationen* zur Verfügung. In dieser Broschüre sind die Beiträge von Januar 2016 bis Januar 2020 zusammengestellt, sortiert nach Fachgebieten. Damit verbunden ist die Hoffnung, auf diesem Weg weitere Interessenten zu erreichen und Hilfestellungen für die praktische ärztliche Tätigkeit wie auch für die Entwicklung von Leitlinien geben zu können.

Ich danke allen Beteiligten für die geleistete Arbeit und hoffe, dass eine Vielzahl von Patientinnen und Patienten davon profitieren wird.

Rudolf Henke

Präsident der Ärztekammer Nordrhein

Vorwort

zur 7. Auflage



Die 7. Auflage der Broschüre „Aus der Arbeit der Gutachterkommission“ folgt dem seit zwanzig Jahren bekannten Muster, unter dem Titel „Gutachtliche Entscheidungen“ besonders interessante Ergebnisse der Arbeit der Gutachterkommission für ärztliche Behandlungsfehler bei der Ärztekammer Nordrhein zusammenzufassen. Zugleich wird der bisher eingeschlagene Weg verlassen, alle seit dem Jahr 2000 veröffentlichten Beiträge in einer Neuauflage aufzunehmen. Die Gutachterkommission hat sich entschlossen, die bis zum Jahr 2015 im *Rheinischen Ärzteblatt* und in den Voraufgaben veröffentlichten Beiträge nunmehr in elektronischer Form zur Verfügung zu stellen, so dass dieses Archiv der Arbeitsergebnisse einem großen Personenkreis leicht zugänglich gemacht wird (www.aekno.de/gutachterkommission in der Rubrik *Weitere Informationen*).

Im vorliegenden Band sind die Veröffentlichungen von Januar 2016 bis Januar 2020 zusammengefasst. Damit wird der Schwerpunkt auf die Arbeit der letzten Jahre gelegt, in denen nach dem Eindruck der Mitglieder der Gutachterkommission Komplexität und Schwierigkeit der zur Begutachtung gebrachten Sachverhalte weiter zugenommen haben. Wie die Voraufgaben soll auch diese Zusammenfassung dazu beitragen, Ansatzpunkte zur Verbesserung der Qualität der ärztlichen Behandlung zu identifizieren.

Johannes Riedel

Präsident des Oberlandesgerichts a.D.,
Vorsitzender der Gutachterkommission für
ärztliche Behandlungsfehler bei der Ärztekammer Nordrhein

Inhalt

Vorwort von Rudolf Henke	
Zur 7. Auflage von Johannes Riedel	
Einleitung Über die Arbeit der Gutachterkommission	
Aus der Arbeit der Gutachterkommission	
Allgemeinmedizin	
Fehlende Inaugenscheinnahme von Rainer Windeck, Wolfgang Sohn, Ernst Jürgen Kratz und Beate Weber, RÄ März 2019	
Ein „Zielauftrag“ entbindet nicht zwangsläufig von Untersuchungspflicht von Herbert Löllgen, Erland Erdmann, Lothar Jaeger und Beate Weber, RÄ Mai 2018	
Behandlungsfehlervorwürfe gegen hausärztlich tätige Ärzte von Werner Jörgenshaus, Rainer Rosenberger und Beate Weber, RÄ März 2016	
Keine Indikation zur Gabe eines Fluorchinolons von Werner Jörgenshaus, Johannes Köbberling, Peter Lange und Beate Weber, RÄ Januar 2020	
Anästhesiologie	
Anästhesiologisch relevante Verfahren in der Geburtshilfe von Friedrich Wolff, Ludwig Brandt und Beate Weber, RÄ September 2019	
Arzneimitteltherapie	
Fehler bei Arzneimitteltherapie von Beate Weber und Johannes Köbberling, RÄ März 2018	27
3 Augenhilfkunde	
Kopfschmerzen im Alter: An die gefährliche Riesenzellarteriitis denken von Dieter Friedburg, Klaus Becker und Ernst Jürgen Kratz, RÄ Januar 2016	33
8 Fehlende Sicherungsaufklärung ist ein Behandlungsfehler von Dieter Friedburg und Lothar Jaeger, RÄ November 2016	38
Chirurgie	
Neuromonitoring in der Schilddrüsenchirurgie von Hans-Dietrich Röher, Karl Joseph Schäfer und Beate Weber, RÄ Juli 2016	42
10 Therapeutische Informationspflicht zur Erreichung des Behandlungszieles geboten von Michael Schirmer, Karl Joseph Schäfer und Beate Weber, RÄ Juli 2019	46
12 Gynäkologie	
14 Fehlerhafte Primärdiagnostik beim Mammakarzinom von Hans Georg Bender, Ulrich Mödder und Beate Weber, RÄ März 2017	49
20 Verkennen einer Vulvaneoplasie wegen fehlender Inspektion von Jörg Baltzer, Rainer Rosenberger und Beate Weber, RÄ September 2017	56
Befunderhebungsfehler vor der Verordnung von Kontrazeptiva von Uwe Kindler, Helmut Kaulhausen, Jürgen Krömer, Paul-Heinz Gröne und Beate Weber, RÄ Januar 2019	60

Innere Medizin

Folgen einer Elektrolytstörung
von Klaus Becker, Johannes Köbberling, Johannes Noth,
Jürgen Reidemeister, Karl Joseph Schäfer und Beate Weber,
RÄ September 2016

Vorsicht beim Ausgleich einer Hyponatriämie
von Johannes Köbberling, Rainer Rosenberger
und Beate Weber, RÄ Mai 2019

Die Notfallkoniotomie kann Leben retten
von Ludwig Brandt und Rainer Rosenberger,
RÄ Januar 2018

Diagnose- und Behandlungsfehlervorwürfe
bei Koronarer Herzerkrankung
von Beate Weber, Werner Jörgenshaus und Erland Erdmann,
RÄ November 2019

Neurologie

Halbherzige Behandlung eines epileptischen Anfalls 83
von Johannes Noth, Lothar Jaeger und Beate Weber,
RÄ Juli 2017

Behandlungsfehlervorwürfe bei verwirrten oder
bewusstseinsgestörten Krankenhauspatienten 88
von Beate Weber, Johannes Köbberling und
Rainer Rosenberger, RÄ Juli 2018

Orthopädie und Unfallchirurgie

Die Arthroskopie: Operationsroutine versus
Routinefehler 94
von Michael Roesgen und Beate Weber, RÄ Januar 2017

Metamizol und Agranulozytose –
Aufklärungspflicht 98
von Johannes Köbberling und Rötger von Alpen,
RÄ Mai 2017

Spärliche Arztdokumentation bei typischen
Vorwürfen zur Chirotherapie 101
von Christian Holland und Beate Weber, RÄ November 2018

Unnötige Rotationsfehler bei einer Femurfraktur 106
von Klaus Rehm, Ernst Jürgen Kratz und Beate Weber,
RÄ September 2018

Radiologie

65 Sorgfaltspflichten im Zusammenhang mit der
MRT-Untersuchung 110
von Klaus Rehm, Rainer Köster und Rainer Rosenberger,
RÄ November 2017

Urologie

74 Harnleiter-Arterien-Fistel –
ein fachübergreifender Notfall 113
von Volkmar Lent, Josef Hannappel und Rötger von Alpen,
RÄ Mai 2016

Anhang

Autorenverzeichnis 116

Stichwortverzeichnis 118

Die Gutachterkommission für ärztliche Behandlungsfehler bei der Ärztekammer Nordrhein

Die Gutachterkommission für ärztliche Behandlungsfehler bei der Ärztekammer Nordrhein ist aufgrund eines Beschlusses der Kammerversammlung der Ärztekammer Nordrhein vom 22. November 1975 am 1. Dezember 1975 errichtet worden.

Aufgabe der Gutachterkommission ist es, eine zeitnahe, unabhängige und neutrale Begutachtung einer ärztlich verantworteten Behandlung durchzuführen und aufgrund eines behaupteten Gesundheitsschadens eine unverbindliche Bewertung der Haftungsfrage dem Grunde nach abzugeben. Durch objektive Begutachtung ärztlichen Handelns soll dem durch einen Behandlungsfehler in seiner Gesundheit Geschädigten die Durchsetzung begründeter Ansprüche und der Ärztin/dem Arzt die Zurückweisung unbegründeter Vorwürfe erleichtert werden. Ziel ist die Förderung einer einvernehmlichen Streitbeilegung.

Die ehrenamtlichen Mitglieder der Kommission (Ärztinnen und Ärzte sowie Juristinnen und Juristen) sind bei der Wahrnehmung ihrer Aufgaben unabhängig und an Weisungen nicht gebunden.

Der Vorsitzende und seine Vertreter sollen über langjährige Erfahrung als Richter, die ärztlichen Mitglieder und ihre Vertreter ebenfalls über langjährige Erfahrung in ihrem Beruf verfügen und mit dem Gutachterwesen vertraut sein.

Die Mitglieder der Kommission sorgen dafür, dass jeder Einzelfall mit der gebotenen Sorgfalt geprüft und bewertet wird. Dies gilt umso mehr, als immer öfter sehr komplexe Sachverhalte zur Überprüfung anstehen.

Zweistufiges Verfahren

Das Verfahren, das für die Beteiligten gebührenfrei ist, findet auf schriftlichen Antrag nach Zustimmung aller Beteiligten statt. Wenn begründete Aussicht für eine Förderung der Streitbeilegung entsprechend dem Ziel des Verfahrens besteht, kann die Gutachterkommission nach pflichtgemäßem Ermessen das Verfahren auch durchführen, wenn in Anspruch genommene

Beteiligte nicht zustimmen und die Behandlungsdokumentation vorliegt.

Die Gutachterkommission erstattet ihr Gutachten unter Berücksichtigung des Vorbringens der Beteiligten aufgrund der beigezogenen Unterlagen und Sachverständigengutachten in freier Beweiswürdigung. Von ihr eingeholte Sachverständigengutachten werden den Beteiligten zur Kenntnis gebracht. Eine Klärung streitigen Sachverhalts durch Zeugen- oder Parteivernehmung nimmt die Gutachterkommission nicht vor, da diese Möglichkeit nur den Gerichten zusteht.

In besonderen Fällen erfolgt eine interdisziplinäre Erörterung in einer Fallkonferenz oder der Plenarsitzung, an der neben den Juristen sämtliche medizinische Mitglieder teilnehmen.

In Fällen, in denen ein Beteiligter fristgerecht Einwendungen gegen die Beurteilung in einem von der Gutachterkommission eingeholten Sachverständigengutachten erhebt, oder in Fällen, in denen sie dies selbst für angezeigt erachtet, erstattet die Gutachterkommission ein abschließendes Gutachten. Hieran wirken ein ärztliches und ein juristisches Kommissionsmitglied mit. Dies ist zunehmend von Bedeutung, als immer öfter sehr anspruchsvolle Sachverhalte zur Überprüfung anstehen und die Beteiligten den ersten Begutachtungsergebnissen vielfach mit umfangreichen medizinischen und juristischen Einwänden begegnen, denen die Kommission in diesem zweistufigen Verfahren durch eine oft aufwendige Zweitbegutachtung unter juristischer Würdigung gerecht wird.

Schlichtungsfunktion

Im langjährigen Durchschnitt enden etwa 32 Prozent der Verfahren mit der Feststellung eines ärztlichen Behandlungsfehlers. Diese Quote unterscheidet sich nicht wesentlich von der Behandlungsfehlerquote in den gerichtlichen Arzthaftungsauseinandersetzungen, die ebenfalls in etwa einem Drittel zugunsten des Patienten entschieden werden. Wird ein Behandlungsfehler festgestellt, so kann der Patient das Gutachten der Haftpflichtversicherung des Arztes vorlegen, die in

aller Regel den Schaden reguliert. Verneint das Gutachten ein fehlerhaftes Verhalten des Arztes, wird häufig von einer gerichtlichen Klage abgesehen.

Vermeidung von Behandlungsfehlern

Die Gutachterkommission sieht ihre Aufgabe insbesondere auch darin, zur Vermeidung ärztlicher Behandlungsfehler beizutragen.

Die Erkenntnisse aus der Arbeit der Gutachterkommission fließen in eine Vielzahl ärztlicher Fortbildungsmaßnahmen ein und befördern damit den kontinuierlichen Verbesserungsprozess im medizinischen Fehlermanagement. So werden zum Beispiel besonders häufige oder schwerwiegende Schadensfälle aber auch schadensträchtige Behandlungen gezielt ausgewertet. Die Ergebnisse macht die Kommission den Ärztinnen und Ärzten durch die jährlich veröffentlichten Tätigkeitsberichte an die Kammerversammlung, durch warnende Hinweise im *Rheinischen Ärzteblatt* und in Fortbildungsveranstaltungen zugänglich, die sie in enger Zusammenarbeit mit dem Institut für Qualität im Gesundheitswesen Nordrhein durchführt.

Seit vielen Jahren unterstützt die Gutachterkommission durch jährliche Übermittlung der Begutachtungsinhalte und -ergebnisse auch die bundesweite Datenbank der Schlichtungsstellen und Gutachterkommissionen, die in der Schlichtungsstelle für Arzthaftpflichtfragen der norddeutschen Ärztekammern in Hannover unter dem Namen MERS (Medical Error Reporting System) angesiedelt ist und unter anderem die jährliche Behandlungsfehlerstatistik der Bundesärztekammer erarbeitet.

Die weiterhin gleichbleibend zu verzeichnende hohe Zahl von circa 2.000 Begutachtungsanträgen zeugt auch nach mehr als 40 Jahren des Bestehens der Gutachterkommission für ärztliche Behandlungsfehler von dem großem Vertrauen, das Patienten und Ärzte dieser Einrichtung bei der Ärztekammer Nordrhein entgegenbringen, und unterstreicht den Anspruch, auch zukünftig als zuverlässiger außergerichtlicher Ansprechpartner für eine kompetente und rasche Klä-

rung von Behandlungsfehlervorwürfen zur Verfügung zu stehen.

Beitrag zur Patientensicherheit

Die seit der ersten Folge im Mai 2000 im *Rheinischen Ärzteblatt (RÄ)* unter dem Titel „Gutachtliche Entscheidungen“ zusammengefassten Beiträge der Reihe „Aus der Arbeit der Gutachterkommission für ärztliche Behandlungsfehler bei der Ärztekammer Nordrhein“ können auf der Homepage der Ärztekammer Nordrhein unter www.aekno.de/gutachterkommission in der Rubrik *Weitere Informationen* abgerufen werden. Mit der nun als 7. Auflage vorliegenden Zusammenstellung der veröffentlichten Beiträge von Januar 2016 bis Januar 2020 sollen besondere, gefahren- und komplikationsträchtige Behandlungssituationen in den Blick genommen und mit den daraus gewonnenen Erkenntnissen ein Beitrag zur Behandlungsfehlerprophylaxe und damit der Patientensicherheit geleistet werden.

Fehlende Inaugenscheinnahme

Die Richtlinie des Gemeinsamen Bundesausschusses über die Beurteilung der Arbeitsunfähigkeit durch einen ermächtigten Arzt sieht vor, dass die Bewertung des körperlichen, geistigen und seelischen Gesundheitszustandes der oder des Versicherten einer ärztlichen Untersuchung bedarf.

von Rainer Windeck, Wolfgang Sohn, Ernst Jürgen Kratz und Beate Weber

Im nachfolgend geschilderten Fall beklagte ein Patient, ihm sei trotz seines schlechten Gesundheitszustandes bei seinem Besuch in der Praxis seines Hausarztes nur eine Arbeitsunfähigkeitsbescheinigung ausgehändigt worden. Weil der Arzt ihn nicht untersucht und behandelt habe, sei eine dialysepflichtige Niereninsuffizienz eingetreten.

Der 44-jährige Patient begab sich im Jahr 2015 an einem Mittwoch ohne Temin in die Hausarztpraxis, weil er seit einigen Tagen unter Erbrechen gelitten habe, sein Gesicht angeschwollen sei und er seit dem Morgen auf einem Auge nicht mehr sehen können. Da seine Versichertenkarte nicht mehr gültig gewesen sei, habe man zunächst eine aktuelle Mitgliedsbescheinigung seiner Krankenkasse angefordert. Im Wartezimmer sei ihm dann, ohne dass der Arzt ihn gesehen habe, durch die Arzthelferin eine Arbeitsunfähigkeitsbescheinigung ausgehändigt worden, verbunden mit der Aufforderung, er möge sich am kommenden Montag, das bedeutete nach fünf weiteren Tagen, wieder vorstellen.

Der Patient berichtete weiter, dass sich sein Gesundheitszustand in den Folgetagen zunehmend verschlechtert habe. An dem betreffenden Montag habe er dann auf beiden Augen nicht mehr sehen können. Seine Ehefrau habe ihn um 8 Uhr morgens in die Hausarztpraxis gebracht. Da der Arzt noch nicht anwesend gewesen sei, wurde ihnen von der Arzthelferin nahegelegt, ins Krankenhaus zu fahren oder später wiederzukommen. Er habe dann aufgrund seines schlechten Befindens kaum noch das Auto seiner Ehefrau erreichen können. In der Krankenhausnotaufnahme sei dann eine dialysepflichtige Niereninsuffizienz festgestellt worden, die sich nicht mehr gebessert habe.

Der Antragsgegner widerspricht in seiner Stellungnahme den Angaben des Patienten: Ihm sei schon bei der ersten Vorstellung in der Praxis eine Untersuchung

angeboten worden; der Patient habe aber nicht warten wollen. Die Karteikarte des Arztes weist für den Behandlungszeitraum 2005 bis 2015 nur Diagnosen und Verordnungen aus, aber keine Untersuchungsbefunde. Für den umstrittenen Mittwoch ist aufgeführt: „Patient ungepflegt und offensichtlich alkoholisiert, kann nicht arbeiten, braucht AU.“ Ausgestellt wurde eine Arbeitsunfähigkeitsbescheinigung für 3 Tage wegen einer gesicherten Gastroenteritis. Für den betreffenden Montag ist aufgeführt: „Arzt noch nicht im Haus, angeboten zu warten, Patient ging ohne Behandlung.“

Der Patient wurde ab dem erwähnten Montag bei dialysepflichtiger Niereninsuffizienz stationär behandelt. Vier Wochen später erhielt er einen Shunt zur dauerhaften Dialyse.

Bewertung des Sachverhaltes

Die Tatsache, dass der Arzt am besagten Mittwoch eine Arbeitsunfähigkeitsbescheinigung ausstellte, ohne den Patienten gesehen zu haben, verletzt die Arbeitsunfähigkeitsrichtlinie.

Der Vorgang schlägt sich zugleich als Behandlungsfehler nieder. Wenn der Arzt den Patienten mit einer Arbeitsunfähigkeitsbescheinigung ausstattete, dann musste er ihn zuvor gesehen haben. Ihm wäre das schlechte Befinden des Patienten aufgefallen, ebenso die Wassereinlagerungen im Gesicht, möglicherweise ein auffälliger urämischer Geruch, den die Arzthelferin als Folge eines Alkoholkonsums fehlinterpretiert hatte; auf die beklagte Sehstörung hätte er eingehen müssen. Diese äußeren Befunde gaben Veranlassung zur weiteren Untersuchung, vermutlich auch zur Einweisung in ein Krankenhaus.

Oggleich im Gutachten ein Befunderhebungsfehler mit Umkehr der Beweislast festgestellt worden ist, kann der

Gesundheitsschaden nur im Hinblick auf das körperliche Befinden an den Tagen zwischen den beiden Arztbesuchen gesehen werden. Eine Verschlechterung durch den zeitlichen Verzug wäre zwar denkbar. Der irreversible Nierenschaden war jedoch bei der Erstvorstellung mit Sicherheit schon vorhanden, sodass eine um fünf Tage frühere Behandlung in diesem Fall keinen erkennbaren Einfluss gehabt hätte, was die bei der Aufnahme in der Klinik erhobenen Nierenretentionswerte eindeutig belegen. Im vorliegenden Fall lag als auslösender Faktor am ehesten eine maligne Hypertonie vor. Bei diesem Krankheitsbild liegt typischerweise eine unbehandelte oder schwer behandelbare Hochdruckform vor, die bei ungenügender Therapie zum Nierenversagen führt. Dafür spricht, dass bei der Echokardiographie in der Klinik deutliche Zeichen einer linksventrikulären (Hochdruck) Belastung genannt werden. Weiterhin waren die Augenveränderungen, wie sie im augenärztlichen Konsil genannt werden, vereinbar mit einer malignen Hypertonie.

Fallstricke

- ▶ Ausstellen einer AU ohne Inaugenscheinnahme
- ▶ Angaben der Arzthelferin nicht infrage gestellt/verifiziert
- ▶ Anweisung zur Wiedervorstellung erst nach 5 Tagen

Professor Dr. med. Rainer Windeck und **Dr. med. Wolfgang Sohn** sind Stellvertretende Geschäftsführende Kommissionsmitglieder, **Vizepräsident des Oberlandesgerichts a. D.** **Ernst Jürgen Kratz** ist Stellvertretender Vorsitzender und **Dr. med. Beate Weber** ist die für die Dokumentation und Auswertung zuständige Referentin der Geschäftsstelle der Gutachterkommission für ärztliche Behandlungsfehler bei der Ärztekammer Nordrhein.

Ein „Zielauftrag“ entbindet nicht zwangsläufig von Untersuchungspflicht

Wird ein Patient von seinem Hausarzt zu einer Untersuchung mit einem Zielauftrag überwiesen und wurde auf dem Überweisungsschein zur „Mit-/Weiterbehandlung“ angekreuzt und klagt der Patient zudem über akute Beschwerden, reicht es nach Auffassung der Gutachterkommission nicht aus, wenn allein die angefragte Untersuchung durchgeführt wird.

von Herbert Löllgen, Erland Erdmann, Lothar Jaeger und Beate Weber

In dem nachfolgend geschilderten Fallbeispiel brachte der Hausarzt mit der Überweisung zum Ausdruck, dass er nicht nur ein „Langzeit-EKG“ (Zielauftrag) sondern auch eine Mitbehandlung bei „Herzrhythmusstörungen“ wünschte. Eine Befragung des Patienten durch den Arzt war daher obligat. Dies gilt umso mehr, da der Patient bei der Erstvorstellung in der Praxis des in Anspruch genommenen Kardiologen gegenüber der Medizinischen Fachangestellten (MFA) „Schmerzen in der Brust“ angegeben hatte. Es stellt ein Organisationsverschulden dar, dass die MFA den Arzt nicht explizit auf diese ihr gegenüber geklagten Beschwerden des Patienten hingewiesen hat, denn unabhängig vom Typ des Auftrages (Zielauftrag versus Mit- und Weiterbehandlung) muss ein Patient mit einer potenziell bedrohlichen Erkrankung (hier ein akutes Koronarsyndrom) ärztlich gesehen werden. Das gilt auch für den Fall, dass der Überweisungsauftrag dies nicht verlangt hätte.

Dass der Arzt den Patienten nicht befragt und untersucht hat, stellte einen Befunderhebungsfehler dar. Hätte der Arzt den Patienten pflichtgemäß untersucht, hätte er die Gefährdung des Patienten erkennen und eine entsprechende Diagnostik in die Wege leiten können. Nach Auffassung der Kommission muss der Arzt für den Tod des 42-jährigen durch einen Herzinfarkt (Obduktionsbefund) wenige Tage nach dem Praxisbesuch haften, auch wenn offen bleiben muss, wie die Langzeitüberlebenswahrscheinlichkeit des risikobehafteten Patienten gewesen wäre.

Sachverhalt

Der Patient stellte sich mit einer Überweisung des Hausarztes zum Langzeit-EKG am 25. April in der Praxis des Kardiologen vor. Gemäß der Stellungnahme des Kardiologen habe der Patient gegenüber der

MFA über „Schmerzen in der Brust“ geklagt. Ein Ruhe-EKG sei beim Hausarzt erfolgt, aber vom Patienten nicht vorgelegt worden. Eine Notfallsituation habe nicht vorgelegen. Eine koronare Herzerkrankung sei ihm nicht bekannt gemacht worden, so der Kardiologe. Das Langzeit-EKG habe vereinzelte Extrasystolen, jedoch keine wesentlichen Herzrhythmusstörungen gezeigt. Ein unmittelbarer Arztkontakt sei nicht nötig gewesen.

Telefonisch wurde daher mit dem Patienten ein erneuter Termin zwei Monate später vereinbart, mit dem vermeintlichen – nicht bewiesenen – Hinweis, „bei Beschwerden den Hausarzt aufzusuchen und ggf. eine stationäre Einweisung zu veranlassen“. Der Termin sei von dem Patienten kritiklos akzeptiert worden. Ein Befundbericht sei dem Hausarzt nicht übermittelt worden.

In Ermangelung einer persönlichen Inaugenscheinnahme und Befragung des Patienten konnte der Arzt nicht erfahren, dass bei dem 42-jährigen Patienten bereits seit 1998 eine nunmehr chronische Niereninsuffizienz im Stadium der kompensierten Retention, eine seit 1984 bekannte Colitis ulcerosa und eine arterielle Hypertonie bekannt waren sowie eine Hyperurikämie, eine Fettstoffwechselstörung, ein Zigarettenabusus und eine positive Familienanamnese als Risikofaktoren vorlagen. Zeichen einer koronaren Herzerkrankung waren zuvor nicht festgestellt oder berichtet worden.

Der Tod des Patienten trat am 28. April ein. Die Obduktion (Befund vom 9. Mai) ergab „Zeichen eines Bluthochdruckes, eine mittelgradige Aortensklerose und eine Schädigung der Herzkranzgefäße. Im Herzmuskel fanden sich ältere und frischere Narben als Zeichen durchgemachter, vermutlich stummer

Ischämien beziehungsweise kleinerer Infarkte. An der Hinterwand des Herzens zeigten sich größere Narben, die auf einen etwa 14 Tage alten Infarkt zurückgeführt werden konnten.“ Der plötzliche Tod wird auf einen Herzinfarkt zurückgeführt, möglicherweise durch zusätzliche Rhythmusstörungen im Rahmen des Infarktes ausgelöst.

Beurteilung

Im § 24 Bundesmantelvertrag – Ärzte (aktueller Stand Januar 2018) wird bei Überweisungen zwischen Mit- und Weiterbehandlung unterschieden:

„ 3. Mitbehandlung

Die Überweisung zur Mitbehandlung erfolgt zur gebietsbezogenen Erbringung begleitender oder ergänzender diagnostischer oder therapeutischer Maßnahmen, über deren Art und Umfang der Vertragsarzt, an den überwiesen wurde, entscheidet.

4. Weiterbehandlung

Bei einer Überweisung zur Weiterbehandlung wird somit die gesamte diagnostische und therapeutische Tätigkeit dem weiterbehandelnden Vertragsarzt übertragen.“

Es lag hier mit der Diagnose „Herzrhythmusstörungen“ nicht nur eine gezielte Auftragsleistung vor. Durch die Überweisung zur „Mit-/Weiterbehandlung“ wurde die gesamte diagnostische und therapeutische Tätigkeit – (mindestens) für die hier vorliegende Situation des Erstkontaktes – dem weiterbehandelnden Vertragsarzt übertragen, das heißt die Verantwortung geht an den „auf Überweisung tätig werdenden Arzt“ über.

Das bedeutet im vorliegenden Fall, der Arzt und nicht die Medizinische Fachangestellte (MFA) hätte den Patienten zumindest persönlich in Augenschein nehmen und befragen müssen. Bei zudem gegenüber der MFA geklagten Brustschmerzen hätte der Arzt gezielter als die MFA nachfragen können und müssen, was im Übrigen auch für die Überweisungsdiagnose „Herzrhythmusstörungen“ gilt. Hätte der Arzt dabei die Überzeugung gewonnen, es hätte keine bedrohliche Situation vorgelegen, dann hätte, wie durchgeführt, die weitere Diagnostik geplant werden können.

Professor Dr. med. Herbert Löllgen
und **Professor Dr. med. Erland Erdmann**
sind Stellvertretende Geschäftsführende
Kommissionsmitglieder,
Vorsitzender Richter am Oberlandesgericht a. D.

Lothar Jaeger ist Stellvertretender Vorsitzender und
Dr. med. Beate Weber ist die für die Dokumentation und
Auswertung zuständige Referentin der Geschäftsstelle
der Gutachterkommission für ärztliche Behandlungsfehler
bei der Ärztekammer Nordrhein.

RA'in Noemi Löllgen hat die Autoren unterstützt.

Behandlungsfehlervorwürfe gegen hausärztlich tätige Ärzte

In den Jahren 2010 bis 2014 wurden Hausärzte in den Verfahren vor der Gutachterkommission für ärztliche Behandlungsfehler bei der Ärztekammer Nordrhein häufiger als andere Fachärzte wegen vermeintlicher Diagnosefehler in Anspruch genommen. Nur im KV-Notdienst und bei Hausbesuchen waren die Vorwürfe häufiger begründet als im langjährigen Durchschnitt.

von Werner Jörgenshaus, Rainer Rosenberger und Beate Weber

Hausärzten wurde vor der Gutachterkommission für ärztliche Behandlungsfehler bei der Ärztekammer Nordrhein in den Jahren 2010 bis 2014 mit einem Anteil von 57 Prozent – gegenüber 21 Prozent in allen geführten Verfahren – überproportional häufig eine fehlerhafte Diagnostik vorgeworfen (Diagnosevorwurf), was nicht verwundert, ist doch der Hausarzt als „Lotse“ derjenige, der den Patienten oft an Fachärzte zur weiterführenden Diagnostik/Diagnosesicherung überweist und damit – für den Patienten nicht immer erkennbar – der „Erste“, der die richtige Diagnose stellt. Eine Fehlerhäufung konnte hier nicht festgestellt werden: sowohl die Fehlerquote bei den Diagnosevorwürfen als auch bei den sonstigen Behandlungsfehlervorwürfen, insbesondere den vorgeworfenen Therapiefehlern, lag mit 31 Prozent auf dem Niveau des langjährigen Durchschnitts.

Allerdings waren die Fehlerquoten bei den weniger häufigen Vorwürfen den KV-Notdienst (Anteil 17 Prozent) und den Hausbesuch betreffend (Anteil 7 Prozent) mit Werten zwischen 40 bis 50 Prozent insbesondere bei den Diagnosevorwürfen deutlich erhöht (*Grafik 1, Seite 16*). Anlässlich eines Vortrages hat die Gutachterkommission die gegen Hausärzte erhobenen Behandlungsfehlervorwürfe ausgewertet. Über die Ergebnisse soll mit Beispielen nachfolgend berichtet werden.

Hausärzte werden im klinischen Alltag zu vielfältigen Beschwerden und tagtäglich in häufiger Zahl von ihren Patienten in Anspruch genommen. Mit 411 gutachtlichen Überprüfungen der Vorwürfe gegen Hausärzte in fünf Abschlussjahren ist die Anzahl gemessen an der Vielzahl von hausärztlichen Arzt-Patient-Kontakten verschwindend gering. Dennoch ist jeder einzelne Fall für den betroffenen Patienten und den in Anspruch genommenen Arzt belastend. Es stellt sich bei den Auswertungen immer wieder die Frage, inwieweit das Begutachtungsverfahren, die Vorwürfe und die fest-

gestellten Fehler vermeidbar gewesen wären. Es gilt dabei herauszufinden, ob es bestimmte Häufigkeiten und Fallstricke gibt, die über die Einzelfallbetrachtung hinausgehen. Bedacht werden muss, dass es sich bei den Begutachtungen der Gutachterkommission um ein bereits stark selektiertes Patientengut handelt, das Verallgemeinerungen nicht zulässt.

Ergebnisse

Fünf Prozent betrug der Anteil der Hausärzte an den 7.753 abgeschlossenen Verfahren der Jahre 2010 bis 2014. In 398 Verfahren waren 411 Hausärzte von einem Antrag betroffenen. Dies entspricht einem Anteil von 14 Prozent der insgesamt 2.899 in Anspruch genommenen niedergelassenen Ärzte. Hausärztlich tätige Ärzte standen damit nach den Orthopäden (516) an zweiter Stelle der Fachgebietsstatistik der niedergelassenen Ärzte. Bei den in Anspruch genommenen Hausärzten handelte es sich in knapp drei Vierteln um Fachärzte für Allgemeinmedizin (298), 79 Fachärzte für Innere Medizin und 34 Praktische Ärzte.

Die Fehlerquote lag mit insgesamt 31 Prozent leicht über der festgestellten Fehlerquote aller Fachärzte von 27 Prozent; bei den betroffenen Allgemeinmedizinern betrug sie 31 Prozent, bei den hausärztlich tätigen Internisten 30 Prozent und bei den Praktischen Ärzten 29 Prozent.

Vor allem Praxistätigkeit gerügt

Bei drei Vierteln der betroffenen Hausärzte wurde die hausärztliche Tätigkeit in der Praxis gerügt; 90 von 314 Vorwürfen waren berechtigt, darunter 46 von 172 Diagnosevorwürfen (BF-Quote: 27 Prozent) und 44 von 142 (BF-Quote: 31 Prozent) sonstigen Behandlungsfehlervorwürfen. Die KV-Notdienst-Tätigkeit war bei 24 von 70 Hausärzten fehlerhaft (34 Prozent); mit

DIAGNOSEFEHLER

► Unvertretbare Fehlinterpretation: Verkennen oder unzureichende Bewertung von Krankheitssymptomen oder ungenügende Abklärung von Verdachtsdiagnose oder fehlende Kontrollen und Differenzialdiagnostik bei Nichtansprechen der Therapie → **einfacher Behandlungsfehler**.

► Fulminanter Irrtum: Deutung der Erkrankung in nicht nachvollziehbarer Weise oder elementarer Befunderhebungsfehler → **grober Behandlungsfehler**, d.h. ein aus objektiver medizinischer Sicht unverständliches diagnostisches Vorgehen, das schlechterdings nicht vorkommen darf, mit der Folge der Beweislastumkehr.

Sonstige Behandlungsfehler/ Therapiefehler

Fehlerhaft ist ein diagnostischer oder therapeutischer Eingriff oder eine entsprechende Untersuchung, wenn er/sie nicht indiziert war, oder bei dem/der die nach den jeweiligen Umständen erforderliche Sorgfalt außer Acht gelassen wurde; auch das Unterlassen eines nach diesem Maßstab medizinisch gebotenen Eingriffs oder einer Untersuchung.

40 Prozent (21 von 53 Verfahren) lag die Fehlerquote der Diagnosevorwürfe deutlich über dem langjährigen nordrheinischen allgemeinen Durchschnitt von einem Drittel; dagegen waren nur drei von 17 sonstigen Behandlungsfehlervorwürfen begründet (18 Prozent). Hausbesuche wurden mit einem Anteil von sieben Prozent nur selten vorgeworfen, allerdings waren fünf von elf Diagnosevorwürfen und acht von 16 sonstigen Behandlungsfehlervorwürfen begründet (*Grafik 1, Seite 16*).

Akutes Koronarsyndrom häufigste Erkrankung ex post

Die häufigsten Erkrankungen – ex post gesehen –, für die Hausärzte in 389 Verfahren in Anspruch genommen worden sind, waren mit einem Anteil von vier Prozent ein akutes Koronarsyndrom/Herzinfarkt (9 von 17 Fällen begründet), eine akute Appendizitis (7 von 15 Fällen begründet) und Rückenschmerzen (5 von 14 Fällen begründet) sowie in drei Prozent ein Bronchialkarzinom (2 von 13 Fällen begründet), Herzrhythmusstörungen (3 von 11 Fällen begründet) und ein Kolonkarzinom (2 von 11 Fällen begründet) (*Grafik 2, Seite 16*).

Die häufigsten Diagnosevorwürfe betrafen die Verknennung einer Tumorerkrankung (19 von 62 Fällen begründet), eines akuten Abdomens (12 von 24 Fällen begründet), eines akuten Koronarsyndroms/Herzinfarktes (9 von 16 Fällen begründet) und einer zerebralen Symptomatik (2 von 14 Fällen begründet). Bei den

sonstigen Behandlungsfehlervorwürfen die Medikation (19 von 54 Fällen begründet), Injektionen (13 von 27 Fällen begründet) und die postoperative Nachbehandlung mit 10 unbegründeten Fällen (*Grafik 3, Seite 17*).

Häufigste festgestellte Einzelfehler der 411 Hausärzte waren mit einem Anteil von je zehn Prozent 43-mal die Anamnese und Untersuchung, 40-mal Labor- und Zusatzuntersuchungen und 31-mal die Medikation (8 Prozent). Fehler bei der Organisation wurden 25-mal und im Notdienst 24-mal (je 6 Prozent), bei der Einweisung 15-mal (4 Prozent) und beim Konsil, der Sicherungsaufklärung und der Dokumentation jeweils 13-mal festgestellt. Risikoauflärungsfehler fanden sich fünfmal, darunter drei bei ansonsten sachgerechter Behandlung (*Grafik 4, Seite 18*).

Diagnosefehler: Tumorerkrankung

Es fanden sich allein fünf jeweils begründete Fälle mit Befunderhebungsfehlern bei einem Prostatakarzinom. Dabei wurde dreimal der Aufforderung eines Urologen an den Hausarzt, einen PSA-Wert – zweimal bei PSA < 4 ng/ml und einmal nach negativer Stanze bei PSA-Wert von 6,52 ng/ml – zu kontrollieren, nicht nachgekommen und einmal bei erhöhtem PSA von 4,51 ng/ml eine Kontrolle trotz jährlicher Prostata-Sonographien erst nach zehn Jahren (PSA 187,2 ng/ml) wiederholt.

Behandlungsfehlervorwürfe gegen hausärztlich tätige Ärzte

Zudem wurde in allen Fällen eine Sicherungsaufklärung über die nötige Kontrolle beziehungsweise einmal das Aufsuchen eines Urologen bei pathologischen PSA von 10,8 ng/ml versäumt. Für die Aufdeckung der Prostatakarzinome erst im fortgeschritten Stadium hatten die fünf Hausärzte jeweils zu haften. Bei zwei Patienten wurde ein Bronchialkarzinom nicht erkannt, da trotz länger bestehendem Husten ohne Besserung unter Antibiotikagabe ein Röntgenthorax

unterlassen wurde (Befunderhebungsfehler). Die Diagnoseverschleppung um vier Wochen beziehungsweise sieben Monate hätte am Verlauf der jeweils bereits fortgeschrittenen Tumorerkrankung nichts geändert.

Diagnosefehler: Akutes Abdomen

Bei 24 Verfahren mit akutem Abdomen fanden sich bei sieben von 15 Hausärzten Fehler bei der Erkennung einer Appendizitis. Mehr als die Hälfte der 24 Patienten (13) hatten den Arzt im KV-Notdienst konsultiert; verkannt wurden hier fünf von acht Appendizitiden, zwei Harnleiterkoliken durch Steine, eine inkarzerierte Nabelhernie und ein Dünndarmileus.

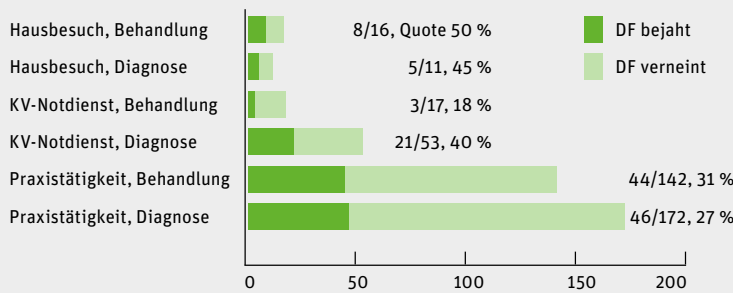
Zum Beispiel wurde es vom KV-Notdienstarzt in den frühen Morgenstunden fehlerhaft unterlassen, einen 34-Jährigen, der telefonisch über seit gestern bestehende starke Magenkrämpfe und nunmehr Oberbauchschmerzen und Übelkeit klagte, persönlich in Augenschein zu nehmen und zu untersuchen. Stattdessen wurde ihm empfohlen, sich Buscopan und Iberogast zu besorgen. Wenige Stunden später wurde der Patient von seinem Hausarzt mit akuter Appendizitis eingewiesen und sofort operiert, sodass aus der Verzögerung außer Schmerzen und Verunsicherung kein weiterer Gesundheitsschaden entstanden ist.

Auch die Bitte um einen Hausbesuch eines 74-Jährigen, der über Oberbauchschmerzen, Übelkeit/Erbrechen, Kopfschmerzen und Kreislaufbeschwerden mit Schwindel seit einer Woche mit Verschlechterungstendenz und Z. n. Treppensturz berichtet, wurde telefonisch durch die Urlaubsvertretung seines Hausarztes abgelehnt. Dank der Angehörigen erfolgte zwei Stunden später eine Notarztuntersuchung mit Einweisung des exsikkierten, niereninsuffizienten Patienten im reduzierten Allgemeinzustand mit akuter Cholecystitis.

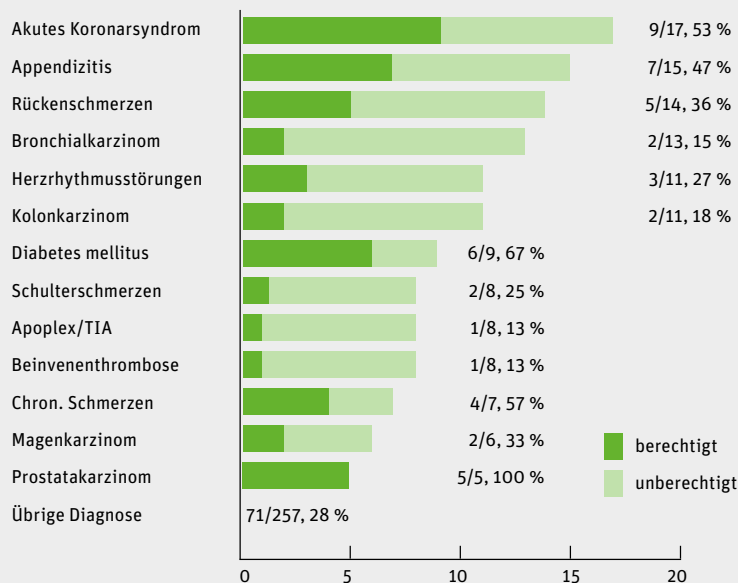
Diagnosefehler: Akutes Koronarsyndrom

In neun von 16 Verfahren war der Vorwurf, ein akutes Koronarsyndrom/einen Herzinfarkt verkannt zu haben, begründet (Fehler-Quote 56 Prozent). Beispielsweise wurde bei einem 45-Jährigen mit seit einer Woche neu aufgetreten „leichten linksthorakalen Stichen“ bei spärlicher Anamneseerhebung bei der ersten und zweiten Vorstellung nach fünf Tagen bei „Beschwerde-

Grafik 1: Tätigkeit und Vorwürfe mit Fehlerquote der in einem Verfahren vor der Gutachterkommission in Anspruch genommenen hausärztlich tätigen Ärzte (n=411)



Grafik 2: Häufige Diagnosen mit Fehlerquote in 389 Verfahren gegen hausärztlich tätige Ärzte (120 Behandlungsfehler)



Behandlungsfehlervorwürfe gegen hausärztlich tätige Ärzte

zunahme“ zwar jeweils ein EKG abgeleitet, aber ein Belastungs-EKG erst für acht Tage später vorgesehen. Dieses wurde vom Patienten abgesagt, da er sich „zu schwach fühlte“; es fand erst nach einer Woche statt: Ohne vorherigen Arztkontakt zeigte das Ruhe-EKG einen abgelaufenen ausgedehnten Vorderwandspitzeninfarkt im Zwischenstadium, der vom Arzt in Ermangelung einer Inaugenscheinnahme des EKGs nicht erkannt wurde. Grob fehlerhaft erfolgte im Anschluss ein Belastungs-EKG bis 175 Watt und fehlerhaft ohne Arzt-Anwesenheit. Auch der Rat an den infarktgeschädigten Patienten, im eigenen PKW eine Klinik aufzusuchen statt ihn im RTW mit Arztbegleitung dorthin transportieren zu lassen, war unzureichend (mehrfaches Organisationsverschulden).

Andere Diagnosefehler

Zwischen Januar 2007 und August 2008 wurde bei einem 80-jährigen mit rezidivierenden Angina-pectoris-Beschwerden, Hypercholesterinämie und arterieller Hypertonie 26-mal ein Ruhe-EKG mit Echokardiographie und 15-mal eine Lungenfunktion sowie regelmäßig eine Abdomensonographie, aber behandlungsfehlerhaft zu keinem Zeitpunkt ein Belastungs-EKG durchgeführt oder eine weiterführende kardiologische Diagnostik veranlasst, sodass die hochgradige Eingefäßerkkrankung erst erkannt und behandelt wurde, als der Patient im Januar 2009 bei unklarem Lebertumor von 8 x 11 cm zur PE eingewiesen wurde. Außer Erdulden der Überdiagnostik kein Gesundheitsschaden.

Bei einem 66-jährigen Patienten mit seit drei Wochen rezidivierendem Fieber mit Abgeschlagenheit und Husten wird nach Labor und Röntgenthorax mit dortiger Empfehlung einer Computertomographie und eines kardiologischen Konsils über vier Wochen eine akute Mitralklappenendokarditis durch Streptokokken erkannt, obwohl deutlich erhöhte Entzündungswerte (CRP von 46,6 mg/l), eine neu aufgetretene Herzvergrößerung, ein leichter beidseitiger Pleuraerguss und weiterhin Fieberschübe abends und nachts vorlagen. Die laut Arzt erteilte Aufforderung, einen Kardiologen aufzusuchen, wird vom Patienten bestritten. Nach Überweisung wurden eine Darmspiegelung und eine Bronchoskopie durchgeführt und ein Antibiotikum, ein Kortikoid-Präparat, ein Betablocker und ein Diuretikum verabreicht. Die Auskultation mit dem Er-

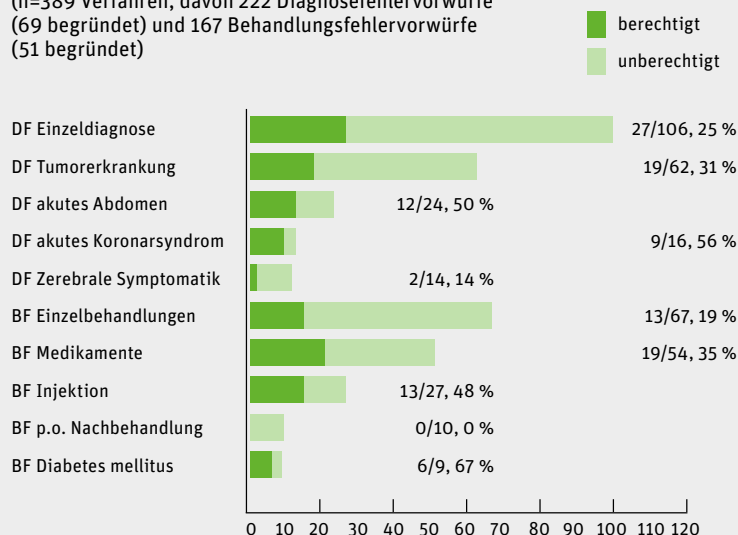
gebnis eines „leisen Systolikums, sonst o.B.“ bei einem nicht angeforderten Hausbesuch am 17. Tag hat laut Patient nicht stattgefunden. Fünf Tage später ist der CRP-Wert unter Antibiotika mit 30 mg/l noch erhöht; ein aus technischen Gründen nicht sachgerecht abgeleitetes, nicht bewertbares EKG wird nicht wiederholt. Bei Zustandsverschlechterung weist sich der Patient am 29. Tag selbst ein. Die Schwere der Klappenzerstörung und die Zeitdauer der Beschwerden werden dem Arzt als Gesundheitsschaden zugerechnet.

Behandlungsfehler bei Diabetes Typ2

Behandlungsfehlervorwürfe in Bezug auf die Betreuung eines Diabetes mellitus wurden 9-mal erhoben und waren sechsmal begründet, darunter der Fall eines 51-Jährigen mit Diabetes mellitus Typ 2, der seit sechs Jahren von seinem Hausarzt vierteljährlich im DMP betreut wurde und ihm die fehlerhafte Behandlung einer geröteten Zehe vorwirft, die innerhalb einer Woche unter Lokaltherapie und Gabe eines Antibiotikums gangränös wurde und bei festgestellten Osteolyesen amputiert werden musste. Die Lokalmaßnahmen waren in diesem kurzen Zeitraum zwar sachgerecht erfolgt, allerdings war die Führung des Patienten trotz

Grafik 3: Häufige Vorwürfe* mit Fehlerquoten gegenüber hausärztlich tätige Ärzte

(n=389 Verfahren, davon 222 Diagnosefehlervorwürfe (69 begründet) und 167 Behandlungsfehlervorwürfe (51 begründet))

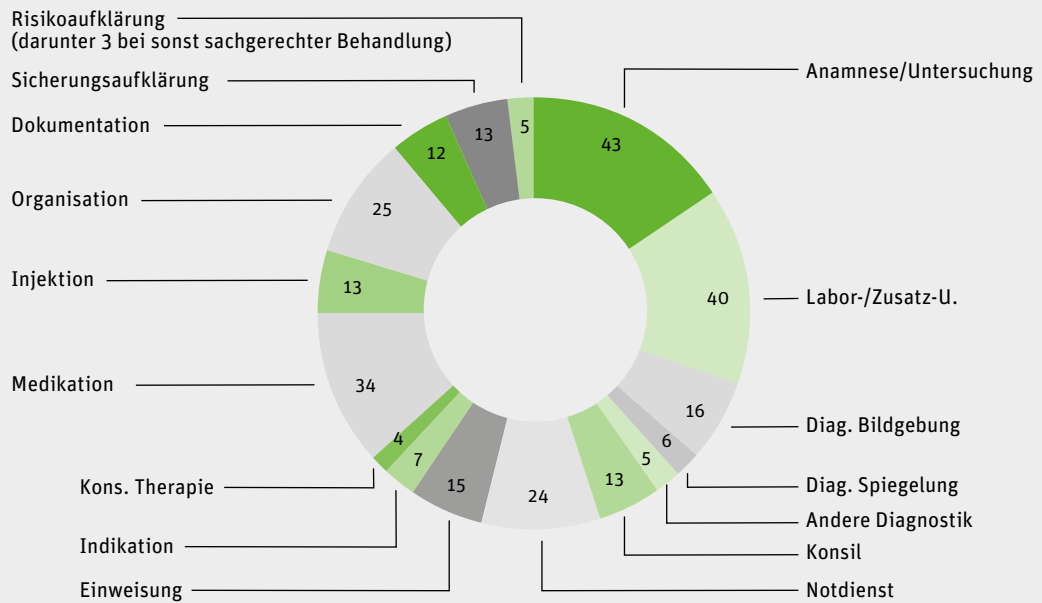


* ein Vorwurf pro Verfahren

Behandlungsfehlervorwürfe gegen hausärztlich tätige Ärzte

Grafik 4: Festgestellte Einzelfehler

(max. 2 Fehler pro Arzt = 272 Einzelfehler bei 130 hausärztlich tätigen Ärzten mit Fehlern)



des DMP mit einem HbA1c von über zehn Prozent über die Jahre fehlerhaft. Zu keiner Zeit sind Fußkontrollen, Absprachen von Zielen zur Verbesserung der Diabetes-einstellung und eine Überweisung in eine diabetologische Schwerpunktpraxis, wie sie bei Nichterreichen von Zielvorgaben gefordert wird, oder die Compliance des Patienten sowie eine Sicherungsaufklärung an ihn über die schlechten Werte dokumentiert.

Wenn der Hausarzt das Fehlschlagen seiner Bemühungen in der Zusammenarbeit nicht dokumentiert, muss haftungsrechtlich davon ausgegangen werden, dass diese Bemühungen nicht stattgefunden haben und dadurch die diabetische Gangrän entstanden ist.

Medikation

Durch einen Übertragungsfehler nach einer Krankenhausbehandlung wird das Schleifendiuretikum Torasemid in 10-facher Überdosierung, das heißt mit 100 mg statt 10 mg täglich bei einem multimorbiden 83-jährigen mit u. a. zweit- bis drittgradiger Niereninsuffizienz verabreicht, was am vierten Einnahmetag

zu einem Kollaps bei schwerer Exsikkose führte; der Tod am 4. Tag nach dreitägiger Intensivtherapie lässt sich nicht mit gebotener Sicherheit auf die Fehlmedikation zurückführen (Organisationsfehler).

Durch ein nicht zu klärendes Missverständnis bei der Planung der Dosiserhöhung bei einer 77-jährigen, die seit zehn Jahren mit Marcumar® wegen persistierendem Vorhofflimmern eingestellt ist, nimmt diese über Wochen eine Überdosis ein: Bei einem Quick von 63 Prozent und INR von 1,23 bei gleichbleibender Dosis zuvor von 0,5 Tabletten pro Tag erfolgte eine Erhöhung laut der Dokumentation auf „je 2 Tabletten Montag und Dienstag, dann 1 Tablette Mittwoch und Donnerstag“.

Nach fünf Wochen stellt sich die Patientin mit Schmerzen in beiden Beinen bei ausgedehnten Einblutungen ohne Trauma und Hebeschwäche links wieder vor. Eine Laborkontrolle wird durchgeführt, eine Einweisung nach der Dokumentation von der Patientin abgelehnt. Nach Erhalt der Laborwerte mit einem Quick von acht Prozent und einem INR von 8,34 ist die Patientin nachmittags telefonisch nicht erreichbar und

wird mittels Fax informiert. Allerdings geht aus der Einweisung die erforderliche Dringlichkeit zur Krankenhausbehandlung nicht hervor. Erst am Abend lässt sie sich mittels RTW bei ausgeprägten Schmerzen bei drohendem Kompartmentsyndrom ins Krankenhaus bringen. Der Arzt hätte bei erkannter Blutung unter Marcumar® die letzte Einnahmep Praxis nach der Dosiserhöhung erfragen und die Patientin dann mit Nachdruck umgehend einweisen müssen. Eine Ablehnung hätte unterschrieben werden müssen. Die Therapieverzögerung geht zulasten des Arztes.

Injektion

In 13 von 27 Verfahren wurde fehlerhaft eine Injektion durchgeführt, darunter allein zehnmal in Kombination mit einem Kortikosteroid fehlerhaft nicht tief intramuskulär mit der Folge einer Lipoatrophie, ohne Indikation bei möglicher oraler Schmerzmedikation, in einem Fall 24-mal in neun Jahren und in einem anderen Fall trotz bestehender Antikoagulation mit Marcumar® mit einem nicht zugelassenen Arzneimittelgemisch mit Piroxicam.

Hausbesuch

Im Rahmen des KV-Notdienstes wurde eine 74-jährige mit Schwäche seit einigen Tagen, bekannter Anämie mit Eiseneinnahme und bei nicht erreichbarem Hausarzt im Pflegeheim aufgesucht und nur eine ausreichende Flüssigkeitszufuhr anempfohlen. Eine Einweisung erfolgte nicht, obwohl die Patientin mit reduziertem Allgemeinzustand unter einer Anämie von 5,7 g/dl mit Teerstuhl bei Sickerblutung im Dünndarm litt, was sich noch am gleichen Tag durch die Initiative der Angehörigen mit Einweisung ins Krankenhaus herausstellte und dort operativ behandelt wurde.

Fazit

Hausärzte wurden in den Verfahren vor der Gutachterkommission häufiger als andere Fachärzte wegen vermeintlicher Diagnosefehler in Anspruch genommen. Nur im KV-Notdienst und bei Hausbesuchen waren die

Vorwürfe häufiger begründet. Den Ärzten ist dabei zu Gute zu halten, dass unter häuslichen Bedingungen nur eine eingeschränkte Diagnostik zur Verfügung steht.

Vielfach wurden die Patienten jedoch gar nicht ausreichend befragt oder be-/untersucht, sodass die Ursache der Beschwerden nicht erkannt werden konnte. Hier beschwerten sich Patienten und deren Angehörige vielfach zu Recht.

Ärzten wird nach der Rechtsprechung die Möglichkeit eines haftungsrechtlich irrelevanten Diagnoseirrtums zugestanden, da die individuelle Ausprägung differenzial-diagnostisch in Frage kommender Erkrankungen sie nicht stets vermeidbar fehlleiten können. Werden jedoch Empfehlungen konsultierter Fachärzte nicht umgesetzt, fehlt es an einer nötigen Überprüfung der ersten Diagnose („Arbeitsdiagnose“) oder fehlt es am „Um-Denken“ bei Nichtanschlagen der Therapie sowie an einer Sicherungsaufklärung des Patienten über nötige Folgeuntersuchungen oder Befunderhebungen, kann aus einem Diagnoseirrtum leicht ein vorwerfbarer Diagnosefehler erwachsen, der im Übrigen auch dann anzunehmen ist, wenn der Irrtum nicht mehr vertretbar erscheint¹.

Gerade bei einer Erst-Konsultation sind eine genaue Anamneseerhebung und eine komplette Untersuchung des Patienten anzuraten. Für konsultierte Fachärzte ist es manchmal einfacher, genauer hinzuhören, da sie den Patienten nicht schon über Jahre mit seinen häufiger geklagten Beschwerden kennen. Die Nuance „anders als gewohnt“, kann aber schon einer weiteren Diagnostik bedürfen und erfordert eben dieses genaue „Hinhören“, was beim altbekannten Patienten sicher nicht immer einfach ist. Auch wenn es durch die Zeitvorgaben nicht immer möglich erscheint, sollte man sich überlegen, ob man das Vorgehen bei sich selbst, eigenen Angehörigen und Freunden als sachgerecht und ausreichend ansehen würde.

Dr. med. Werner Jörgenshaus ist Stellvertretendes Geschäftsführendes Kommissionsmitglied, **Vorsitzender Richter am Oberlandesgericht a. D. Rainer Rosenberger** ist Stellvertretender Vorsitzender und **Dr. med. Beate Weber** ist die für die Dokumentation und Auswertung zuständige Referentin der Geschäftsstelle der Gutachterkommission für ärztliche Behandlungsfehler bei der Ärztekammer Nordrhein.

¹vgl. zu allem Steffen/Pauge, Arzthaftungsrecht, 11. Aufl., Rn 184, 185).

Keine Indikation zur Gabe eines Fluorchinolons

Antibiotika wurden in der Vergangenheit in der primären Versorgung über Jahre nicht nur zu häufig, sondern auch zu unkritisch verordnet. Insbesondere der Einsatz von Fluorchinolonen geriet wegen ihrer erheblichen möglichen Nebenwirkungen zunehmend in die Kritik. Das erhöhte Risiko des Einsatzes von Fluorchinolonen sollte dabei nur in Kauf genommen werden, wenn kein anderes Mittel in Frage kommt. Die Vielzahl der Verordnungen lässt darauf schließen, dass Fluorchinolone nicht entsprechend ihrer Indikation nur bei schwerwiegenden und lebensbedrohlichen Erkrankungen verordnet wurden.

von Werner Jörgenshaus, Johannes Köbberling, Peter Lange und Beate Weber

Die Gutachterkommission für ärztliche Behandlungsfehler bei der Ärztekammer Nordrhein war in jüngster Zeit mit zwei Fällen befasst, in denen die Patienten den Vorwurf erhoben hatten, anlässlich eines grippalen Infekts und damit ohne Indikation mit einem Fluorchinolon antibiotisch behandelt worden zu sein und dadurch unter anderem Sehnenveränderungen erlitten zu haben. Beide Patienten beanstandeten außerdem, insbesondere über die möglichen Nebenwirkungen des Medikaments nicht aufgeklärt worden zu sein.

Fall 1

Im ersten Fall warf ein 29-jähriger Patient einem Facharzt für Allgemeinmedizin vor, dass er im Jahre 2017 verursacht durch die Behandlung mit Ciprofloxacin neben Verdauungsproblemen, allergischen Symptomen wie Juckreiz und Atembeschwerden anhaltende Beschwerden am rechten Unterarm und Handgelenk erlitten habe.

Sachverhalt

Laut der Karteikarte konsultierte der Patient den im Verfahren belasteten Arzt am 10. Oktober wegen Glieder- und Kopfschmerzen. Die Tonsillen waren gerötet. Als Diagnose wurde ein grippaler Infekt niedergelegt. Am 27. Oktober stellte sich der Patient erneut vor. Eingetragen wurde: „weiter Hals, jetzt hus knarren Tonsillen entzündlich Atemgeräusch verstärkt, Lymphknoten rechts soweit sehr 2 cm S verschieblich“. Eine Diagnose wurde nicht vermerkt. Es erfolgte eine Verordnung von Ciprofloxacin 500 mg, 14 Stück zur zweimal täglichen Einnahme. Bei der nächsten Vorstellung am 10. November wurde dokumentiert „rhi ko hus“, was nach der nachgereichten Erläuterung des Arztes

„Nasennebenhöhlenentzündung, Kopfschmerz, Bronchitis“ bedeuten solle. Es erfolgte eine Blutuntersuchung zur Feststellung eventueller entzündlicher Veränderungen; der Verdacht bestätigte sich jedoch nicht.

Der Patient suchte am 6. Januar 2018 eine (nicht belastete) Notfallpraxis wegen seit einer Woche bestehender Schmerzen im Handgelenk auf. Dort wurde ein Salbenverband angelegt und Ibuprofen 400 mg verordnet. Am 10. und 15. Januar wurden in der Praxis des belasteten Arztes Zinkleimverbände angelegt. Die dort am 19. Januar erneut erhobenen Entzündungswerte waren nicht und die Harnsäure minimal erhöht. Arbeitsunfähigkeit wurde bis zum 24. Januar unter der Diagnose „Sehnenscheidenentzündung“ und Überweisungen zum Röntgen und zum MRT des Handgelenks bescheinigt, wobei sich bei der Röntgenuntersuchung eine leichte Weitstellung im distalen Radioulnargelenk zeigte, die sich im MRT aber nicht bestätigte. Die letzte Konsultation erfolgte am 5. März mit der Verordnung von Allopurinol 100 und krankengymnastischer Übungsbehandlungen.

Gutachtliche Bewertung

Die Gutachterkommission ist zu der Beurteilung gelangt, dass die Verordnung des Fluorchinolons nicht indiziert gewesen sei, da das Medikament wegen seiner möglichen erheblichen Nebenwirkungen nur der Behandlung komplizierter Infektionen vorbehalten bleiben solle. Eine Aufklärung über mögliche Nebenwirkungen des Antibiotikums sei nicht dokumentiert. Ein Gesundheitsschaden, der mit praktischer Gewissheit durch die nicht indizierte Verabreichung des Medikaments verursacht wurde, sei nicht feststellbar.

Indikation

Die Diagnose „Grippaler Infekt“ lässt eine Verordnung eines Antibiotikums nicht zu. Unter Berücksichtigung der Befunderhebung am 27. Oktober ist allerdings der Hinweis auf eine entzündliche Veränderung der oberen Atemwege einschließlich eines vergrößerten Lymphknotens dokumentiert worden, sodass möglicherweise die Indikation für eine antibiotische Behandlung gegeben sein konnte. Es wurden gemäß der Dokumentation der Behandlung an diesem Tag aber keine Befunde erhoben, die für eine komplizierte Infektion der oberen Luftwege gesprochen hätten und die den Einsatz des Reserveantibiotikums Ciprofloxacin hätten rechtfertigen können. Auch wurden keine weiteren diagnostischen Maßnahmen ergriffen, die eine komplizierte Infektion etwa durch laborchemische Diagnostik (Rachenabstrich oder CRP-Schnelltest) oder durch Erregernachweis ermöglicht hätten. Die Verordnung von Ciprofloxacin war damit nicht indiziert.

Keine Aufklärung über Nebenwirkungen und Alternativen

Anlässlich der Verordnung des Antibiotikums hätte der Patient über die möglichen Nebenwirkungen des Medikaments und alternative Behandlungsmöglichkeiten mündlich aufgeklärt werden müssen. Da eine dahingehende Aufklärung nicht dokumentiert ist und vom Patienten bestritten wird, ist davon auszugehen, dass die gebotene Aufklärung nicht stattgefunden hat und damit die Einwilligung des Antragstellers in die Behandlung unwirksam ist.

Gesundheitsschaden

Ein durch den Behandlungsfehler mit praktischer Gewissheit verursachter Gesundheitsschaden war allerdings nicht feststellbar. Die Beweislast trägt insoweit der antragstellende Patient. Die von ihm beklagten Beschwerden wie Juckreiz mit Atembeschwerden, Schlafstörungen und Beschwerden im Handgelenk sind zwar grundsätzlich Nebenwirkungen, die unter der Einnahme des Antibiotikums Ciprofloxacin auftreten können. Die beklagten Nebenwirkungen sind aber nicht belegt. Ein kausaler Zusammenhang der beklagten Handgelenksbeschwerden mit der Einnahme von Ciprofloxacin ist nach Auffassung der Gutachterkommission eher

unwahrscheinlich. Er konnte durch die zeitnah durchgeführte MRT-Untersuchung nicht bestätigt werden. Ein durch den Behandlungsfehler verursachter Gesundheitsschaden war damit nicht feststellbar.

Fall 2

Im zweiten Fall hatte sich eine 75-jährige Patientin am 14. Februar 2015, einem Samstag, nachmittags in der Notfallambulanz einer Internistischen Klinik mit kolikartigen Oberbauchschmerzen vorgestellt und wurde dort stationär aufgenommen. Ein ärztlicher Aufnahmebefund ist nicht dokumentiert. Laut der Pflegedokumentation meldete sich die Patientin abends mit erneuten Koliken. Am anderen Tag wurden typische Beschwerden eines grippalen Infektes geäußert, die mit Paracetamol effektiv behandelt werden konnten. Der an diesem Tag erhobene serologische Test zum Nachweis von Influenzaviren zeigte am selben Tag ein positives Ergebnis für Influenza A-Viren. Mehrfach gemessene Temperaturerhöhungen wurden jeweils mit physikalischen Maßnahmen und weiter mit Paracetamol behandelt.

Die ärztliche Dokumentation weist für den 15. Februar einen lokalen Druckschmerz im rechten Oberbauch sowie Husten und bronchitische Rasselgeräusche aus. Am 16. Februar wird von der Patientin gelblicher Auswurf angegeben und es erfolgt eine Laborkontrolle. Auf Anordnung des Chefarztes sollte bei Anstieg des CRP Amoxiclav[®] verabreicht werden, was dann ab dem Abend des 16. Februar erstmalig geschah. Wegen einer allergischen Hautreaktion fand am 17. Februar eine Umstellung auf 2 x 500 mg/Tag Levofloxacin (Tavanic[®]) statt. Notiert wurde, dass die Patientin Levofloxacin „bisher gut vertragen habe“. Die Patientin wurde über die Umstellung des Antibiotikums auf Tavanic[®] unterrichtet. Das Antibiotikum wurde bis zur Entlassung am 23. Februar verabreicht. Die Laboruntersuchungen zeigten auch im Verlauf keine Erhöhung der Leukozyten. Der CRP-Wert war von 1,2 mg/dl auf 7,7 mg/dl (normal < 0,5 mg/dl) angestiegen. Nach der Entlassung trat am 10. März bei der Patientin eine akute Achillessehnenruptur auf, die operativ versorgt wurde.

Die Antragsgegner wiesen den Behandlungsfehlervorwurf und die Aufklärungsrüge zurück. Die Patientin sei gemäß der im Zeitpunkt der Behandlung maßgeblichen S3-Leitlinie der AWMF behandelt worden, die bei

Keine Indikation zur Gabe eines Fluorchinolons

einer ambulant erworbenen Pneumonie ein Betalaktamantibiotikum plus gegebenenfalls ein Makrolid vorsähe. Alternativ könne auch ein Chinolon gegeben werden.

Die Patientin machte geltend, dass ab dem 18. Februar die Antibiotikagabe bei rückläufiger Symptomatik nicht mehr indiziert gewesen sei. Sie habe bereits zu Beginn der Behandlung über Schmerzen im Achillessehnenbereich geklagt, die sie aber nicht weiter beunruhigt habe. Sie habe diese Beschwerden auch der bei Entlassung zuständigen Ärztin mitgeteilt, sodass diese angeordnet habe, das Medikament abzusetzen. Ob die Patientin auf Beschwerden im Bereich der Achillessehne links bei den ärztlichen Visiten bzw. der Abschlussuntersuchung hingewiesen hat, ist durch die Dokumentation nicht belegt.

So gehen Sie richtig bei der Verordnung von (Fluor-)Chinolonen vor:

- ▶ Prüfen Sie, ob für die vorliegende Erkrankung des Patienten eine Antibiotikagabe überhaupt nötig ist.
- ▶ Bei nicht eindeutiger Symptomatik können eine CRP-Wert-Bestimmung, ein Abstrich und ggfs. ein Blutbild zur Bewertung hilfreich sein.
- ▶ Beschränken Sie die Gabe von (Fluor-)Chinolonen auf Fälle, in denen es keine Alternative gibt.
- ▶ Bedenken Sie, das gerade bei älteren Patienten die Verordnung von (Fluor-)Chinolonen besonders problematisch ist.
- ▶ Klären Sie mündlich über Art, Umfang, Durchführung, Notwendigkeit und Dringlichkeit, Eignung und Behandlungsalternativen, Erfolgsaussichten und zu erwartende Folgen und Risiken der Behandlung sowie über die Notwendigkeit der Wiedervorstellung auf und dokumentieren Sie die Aufklärung.
- ▶ Empfehlen Sie Ihren Patienten, die (Fluor-)Chinoloneinnahme zu beenden, wenn Anzeichen einer Nebenwirkung wie Tendinitis, Muskel-, Gelenk-, Bauch- oder Nervenschmerzen etc. auftreten, und zur weiteren Beratung einen Arzt aufzusuchen.

Indikation

Die stationäre Behandlung der Patientin erfolgte wegen eines grippalen Infektes durch Influenza A-Viren. Die klinischen Beschwerden, der Verlauf der Entzündungsparameter sowie das Ansprechen auf die symptomatische Behandlung mit physikalischen Maßnahmen und Paracetamol stützten neben dem infektiologischen Virusnachweis diese Diagnose. Virusinfekte sind mit Antibiotika nicht behandelbar. Insofern war eine antibiotische Behandlung der Patientin allein aufgrund dieser Diagnose nicht indiziert.

Bedingt durch die vielen anamnestischen Grunderkrankungen (neben Herz-Kreislauf-erkrankungen zum Beispiel auch rezidivierende Sigmadivertikulitiden mit bekannten Adhäsionen, Zustand nach Fundoplikatio bei Upside-Down-Magen, Cholezystektomie, Appendektomie, Leistenherniotomie und Hysterektomie) in Verbindung mit den geklagten Oberbauchschmerzen und den ansteigenden CRP-Werten musste differenzialdiagnostisch auch an eine bakterielle Infektion anderer Genese, zum Beispiel der Gallenwege, gedacht werden. Die Entscheidung, das Antibiotikum Amoxiclav[®] einzusetzen, war unter diesen Bedingungen zunächst nachvollziehbar. Es musste jedoch aufgrund der nicht bekannten/bekannt gemachten akut aufgetretenen Medikamentenallergie gegenüber Penicillinen sogleich wieder abgesetzt und die schwere Hautreaktion unter anderem mit Kortison behandelt werden. Der Wechsel auf Levofloxacin ist wegen der bekannten Nebenwirkungen (zum Beispiel das Auftreten von Tendinitiden, besonders unter Kortison) und in Anbetracht des Alters der Patientin jedoch nicht nachvollziehbar und wurde von der Gutachterkommission als fehlerhaft bewertet.

Die von den Antragsgegnern eingebrachte Diskussion über eine leitliniengerechte Therapie einer ambulant erworbenen Pneumonie geht fehl, da eine Pneumonie weder durch einen entsprechenden Auskultationsbefund, noch nach den Röntgenbildern am 14. und 18. Februar vorgelegen hat. Mit Auftreten der allergischen Reaktion auf das Amoxicillin ist auch der CRP-Anstieg bei nicht erhöhten Leukozyten erklärt. Eine erforderliche Risikoauflärung über die bekannten Nebenwirkungen des Levofloxacins sowie über Behandlungsalternativen ist nach den Krankenunterlagen nicht

feststellbar und wird von der Patientin bestritten. Damit war auch hier die Einwilligung der Patientin in die Behandlung unwirksam.

Eine Teilursächlichkeit der nicht indizierten und damit fehlerhaften Behandlung für die Achillessehnenruptur wurde unter Berücksichtigung des bekannten Risikos der Sehnenruptur insbesondere bei älteren Patienten und der zeitnah nach der Einnahme von Levofloxacin aufgetretenen Ruptur von der Gutachterkommission bestätigt. Nach den Erfahrungsgrundsätzen der medizinischen Wissenschaft sei von einem typischerweise durch den Behandlungsfehler (mit-) verursachten Gesundheitsschaden auszugehen, sodass nach Überzeugung der Kommission insoweit ein Grad der Gewissheit vorlag, der Zweifeln Schweigen gebot, ohne sie völlig auszuschließen.

Wirkpektrum Fluorchinolon

Bei den in den beschriebenen Fällen verwendeten Ciprofloxacin und Levofloxacin handelt es sich um Antibiotika aus der Gruppe der Fluorchinolone (sog. Gyrasehemmer), die über eine ausgeprägte antibakterielle Aktivität und ein breites Wirkpektrum bei oraler sowie parenteraler Darreichung verfügen. Gerade im Bereich der Hals-Nasen-Ohren-Heilkunde entfalten sie große Bedeutung, weil es die Möglichkeit einer oralen Therapie der im Bereich der oberen Luftwege nicht seltenen Infektionen mit *Pseudomonas aeruginosa* eröffnet. Darüber hinaus besitzen Fluorchinolone eine sehr gute Wirksamkeit gegen *Haemophilus influenzae*, *Enterobacteriaceae*, Meningokokken und Gonokokken. Auch *Staphylococcus aureus*, Pneumokokken, Streptokokken, Enterokokken, Mykoplasmen, Chlamydien und Legionellen zeigen sich empfindlich gegenüber Fluorchinolonen.

Bereits im Jahr 2008 wurden Warnungen zur Anwendung von Fluorchinolonen im Rote-Hand-Brief veröffentlicht. Die beschriebenen Bedenken und Erfahrungen bei der Verordnung der Fluorchinolone sind seit 2015 in zahlreichen Veröffentlichungen, zum Beispiel auch im *Deutschen Ärzteblatt* am 16. Mai 2016 bekannt gemacht worden. Diese sollen demnach aufgrund ihrer zwar seltenen, aber möglichen und schwerwiegenden Nebenwirkungen trotz ihres breiten Wirkungsspektrums nur als Reserveantibiotikum betrachtet und ein-

gesetzt werden. Die EMA (European Medicine Agency) hat auf Initiative des Bundesinstitutes für Arzneimittel und Medizinprodukte im Februar 2017 für Antibiotika aus der Gruppe der Fluorchinolone ein Verfahren eingeleitet, um das Nutzen-Risiko-Verhältnis neu zu bewerten. Dies gilt insbesondere bei der Anwendung für die Behandlung von weniger schwerwiegenden Infektionen wie beispielsweise einer akuten bakteriellen Sinusitis, einer akuten Exazerbation oder einer chronischen Sinusitis oder chronischen Bronchitis oder bei unkomplizierten Harnwegsinfektionen.

Dr. med. Werner Jörgenshaus und **Professor Dr. med. Johannes Köbberling** sind Stellvertretende Geschäftsführende Kommissionsmitglieder, **Vorsitzender Richter am Landessozialgericht a. D.** **Dr. jur. Peter Lange** ist Stellvertretender Vorsitzender und **Dr. med. Beate Weber** ist die für die Dokumentation und Auswertung zuständige Referentin der Geschäftsstelle der Gutachterkommission für ärztliche Behandlungsfehler bei der Ärztekammer Nordrhein.

[1] **Daneman N et al.** Fluoroquinolones and collagen associated severe adverse events: a longitudinal cohort study. *BMJ Open*. 2015;5(11):e010077

[2] **Lee CC et al.** Risk of Aortic Dissection and Aortic Aneurysm in Patients Taking Oral Fluoroquinolone. *JAMA Intern Med*. 2015;175(11):1839–1847

[3] **Pasternak B et al.** Fluoroquinolone use and risk of aortic aneurysm and dissection: nationwide cohort study. *BMJ*. 2018;360:k678

[4] **Feldmeier G, Altiner A, Böhmer F.** Angemessenheit von Antibiotikaverordnungen in der Primärversorgung am Beispiel akuter Atemwegsinfekte. *Arzneimittelverordnung in der Praxis*. Band 45, Heft 3, Juli 2018

[5] **Seemann W et al.** Neue Daten zum Risiko von Aortenaneurysmen und -dissektionen unter der Gabe von Fluorchinolonen. *Bulletin zur Arzneimittelsicherheit*, Ausgabe 1/2017:3-11

[6] **BfArM.** Risikobewertungsverfahren. Fluorchinolone: Schwere und langanhaltende Nebenwirkungen im Bereich Muskeln, Gelenke und Nervensystem. 16.11.2018; https://www.bfarm.de/SharedDocs/Risikoinformationen/Pharmakovigilanz/DE/RV_STP/a-f/fluorchinolone-bewegungsapparat.html; Zugriff am 15.10.2018

Anästhesiologisch relevante Verfahren in der Geburtshilfe

Anträge in der Geburtshilfe mit Einbeziehung der Anästhesie sind eher selten. Schwerpunkte der Beanstandungen finden sich bei Regionalanästhesien und postpartalen Blutungen, insbesondere im Zusammenhang mit einer Sektio-entbindung. Obwohl ärztliche Behandlungsfehler selten vorliegen, unterstreichen die Anträge mit oft tragischem Ausgang die Notwendigkeit interdisziplinärer Handlungsanweisungen in den Kliniken und eines regelmäßigen Notfalltrainings, um die Gefahrensituationen sicher zu beherrschen.

von Friedrich Wolff, Ludwig Brandt und Beate Weber

Das Fachgebiet der Geburtshilfe gehört mit einem Antragsaufkommen von 15 bis 20 jährlich zu den Disziplinen, mit denen die Gutachterkommission für ärztliche Behandlungsfehler bei der Ärztekammer Nordrhein selten zu tun hat, insbesondere im Vergleich zur Unfallchirurgie/Orthopädie, Allgemeinchirurgie oder zur Inneren Medizin. Allerdings sind die Schadenssummen des ärztlichen Behandlungsfehlers eines geburtshilflichen Großschadens mit schwerer Behinderung des Kindes mit Schmerzensgeld und Versorgungsansprüchen beträchtlich und liegen meist im hohen Millionenbereich. Die Geburtshilfe liegt dabei im Schnittpunkt interdisziplinärer Zusammenarbeit mit Anästhesie, Innerer Medizin und nicht zuletzt der Neonatologie.

Im Rahmen einer Vortragsanfrage haben wir die Begutachtungen aufgearbeitet, in denen sowohl die Anästhesie wie die Geburtshilfe in das Verfahren einbezogen waren. Die Gesamtzahlen der Begutachtungen der Gutachterkommission Nordrhein im Fünf-Jahres-Zeitraum vom 1.1.2014 bis 31.12.2018 sind in der *Tabelle 1* dargestellt. Von den Gesamtanträgen betrafen 195 (2,4 Prozent) die Geburtshilfe (ohne Schwangerschaftsbetreuung); in 23 Fällen (0,3 Prozent) waren auch Vorwürfe gegen die Anästhesie erhoben worden.

Während die Behandlungsfehler-Quote in der Geburtshilfe mit 31,3 Prozent in etwa dem Durchschnitt der Verfahren entsprach, lag sie in der Anästhesie mit lediglich 17,4 Prozent deutlich darunter. Interessant erschien es uns aber dennoch, eine genauere Betrachtung der Einzelfälle und eine Analyse der Schwerpunkte bei den Anschuldigungen und Behandlungsfehlern vorzunehmen.

Reanimation des Neugeborenen

In zwei Fällen wurde die Erstversorgung des Neugeborenen durch den Anästhesisten von den Antragstellern gerügt. In einem Fall lag eine fehlerhaft nicht erkannte oroösophageale Fehlintonation vor, die erst in der Folge durch den eintreffenden Neonatologen beseitigt wurde. Das bereits mit einer schweren Asphyxie geborene Kind wurde hierdurch zusätzlich geschädigt.

Im zweiten Fall war ein Kind nach unzureichender Überwachung nach Unterwassergeburt geboren worden, wobei die nachfolgende Reanimation ordnungsgemäß erfolgte. Der Behandlungsfehler wurde dem Geburtshelfer zugeordnet.

Die Versorgung des Neugeborenen ist in der interdisziplinären S1-AWMF-Leitlinie 087/011 zur strukturel-

Tabelle 1: Verfahren mit Vorwürfen zur Anästhesie bei der Geburt und im Wochenbett

Zeitraum 1.1.2014 – 31.12.2018	n	Anteil in % v. n	davon Fehler bejaht	BF-Quote %
Gesamtzahl der Gutachten	8.181	100,0	2.465	30,1
Verfahren mit Vorwürfen zu Geburt und Wochenbett	195	2,4	61	31,3
davon auch Anästhesie betreffend	23	0,3	4	17,4

len Voraussetzung der perinatologischen Versorgung [1] geregelt. Grundsätzlich ist demnach in Geburtskliniken ohne Pädiatrie der Geburtshelfer für die Erstversorgung von Neugeborenen ärztlich-organisatorisch verantwortlich. Während in einem Perinatalzentrum meist der unmittelbar hinzugezogene oder anwesende Neonatologe die weitere Versorgung übernimmt, muss im Krankenhaus der Regelversorgung eine Absprache erfolgen, wenn zum Beispiel bei einer Kaiserschnittentbindung beide Geburtshelfer am OP-Tisch stehen und die Neonatologie erst aus einer anderen Klinik gerufen werden muss. Hier müssen klare Regelungen mit der Anästhesie zur Erstversorgung festgelegt werden. Auch auf die derzeit in Überarbeitung befindlichen Empfehlungen der Deutschen Gesellschaft für Anästhesiologie und Intensivmedizin und des Berufsverbandes Deutscher Anästhesisten in Zusammenarbeit mit der Deutschen Gesellschaft für Gynäkologie und Geburtshilfe von 2011 zur Durchführung von Analgesie- und Anästhesieverfahren in der Geburtshilfe wird hierbei verwiesen [2].

Regionalanästhesie

Insgesamt 9 Verfahren betrafen die Regionalanästhesie, das heißt die Peridural- oder Spinalanästhesie. Unter diesen wurde nur in einem Antrag ein Behandlungsfehler vorwurf bestätigt. Dabei handelte es sich um eine Querschnittslähmung der Mutter nach einer PDA in Höhe von Th12 ohne jede Dokumentation des Gesamtlaufes. Der Grund für das Eingehen bei Th12 blieb daher unklar.

In drei Anträgen beklagten die Patientinnen eine mangelhafte Analgesie bei Vertiefung der PDA für eine sekundär notwendige Sectio caesarea. Die Anästhesieprotokolle ließen allerdings keine Auffälligkeiten hinsichtlich des Verlaufs der vegetativen Parameter erkennen, die auf eine abnorme Schmerzreaktion hingewiesen hätten. In zwei Fällen kam es zu einer akzidentellen Duraperforation mit Notwendigkeit des Wechsels des Anästhesieverfahrens auf eine Intubationsnarkose. In allen Verfahren lagen ebenso wie im Falle einer postoperativ nach Spinalanästhesie festgestellten Basalganglion- und Subarachnoidalblutung mit notwendiger neurochirurgischer Intervention keine Behandlungsfehler vor.

So bereiten Sie sich richtig auf perinatale Notfälle vor:

- ▶ Interdisziplinäre Handlungsanweisungen in den Kliniken helfen in einer perinatalen Gefahrensituation die Zuständigkeiten sicherzustellen.
- ▶ Regelmäßiges Notfalltraining der an der Geburt beteiligten Personen bewirken, dass Gefahrensituationen besser beherrscht werden können.
- ▶ Eine fundierte Dokumentation der Abläufe ermöglicht im Nachhinein eine Prozessanalyse zur Verbesserung der Versorgungsqualität, aber auch eine Bewertung durch Dritte im Falle eines Arzthaftungsprozesses.

Komplikationen bei einer Sectio caesarea

Bei Einleitung einer Notsektio gelang dem Anästhesisten die endotracheale Intubation nicht. Der Versuch, die Schwangere über eine Larynxmaske zu beatmen scheiterte ebenfalls, es kam zu einer hypoxiebedingten Asystolie, die Schwangere musste reanimiert werden. Eine ausreichende Oxygenierung und Beatmung gelang erst nach etwa 30 Minuten. Das Kind konnte erfolgreich geboren werden, die Mutter erlitt einen schweren hypoxischen Hirnschaden. Hier wurden die nicht durchgeführte Koniotomie bei Vorliegen einer „Cannot intubate – Cannot ventilate – Situation“ und das mangelhafte Management der Anästhesie als grober Behandlungsfehler gewertet.

Eine der gefürchteten Komplikationen in der Geburtshilfe sind postpartale Hämorrhagien (PPH), die oft auch bei einer Sectio caesarea nach Entwicklung des Kindes auftreten können. Bei plötzlicher massiver Blutung sind gelegentlich Massentransfusionen, die schnelle Schaffung ausreichender Zugänge und ein klares Management der Gesamtsituation notwendig.

In einem Fall der Versorgung einer schweren PPH kam es zu einem Kompartiment-Syndrom des linken Unter-

Anästhesiologisch relevante Verfahren in der Geburtshilfe

arms mit Verlust des Kleinfingers. Eine Versorgung dieser Situation und Verlegung der Patientin war erst nach Kreislaufstabilisierung möglich.

In einem weiteren Fall musste eine geplante Sectio caesarea bei Plazenta prävia mit Übergang auf die Uterusvorderwand wegen einer aufgetretenen Blutung vorgezogen werden. Die vorab besprochene Intubationsnarkose wurde auf Bitte der Mutter kurzfristig zu Gunsten einer Spinalanästhesie geändert. Die bei der elektiven Sectio aufgetretene plötzliche massive Blutung bei der transplazentaren Entwicklung des Kindes mit Herzstillstand, disseminierter intravasaler Gerinnung (DIC) und Reanimation der Mutter konnte zwar letztendlich beherrscht werden, führte aber zu einer schwersten hypoxischen Hirnschädigung der Mutter mit apallischem Syndrom.

In allen diesen Anträgen konnte aber kein Behandlungsfehler festgestellt werden.

Mütterlicher Todesfall

Tragisch war auch der Tod einer Mutter mit einer postpartalen Hämorrhagie und nachfolgender Fruchtwasserembolie, die zum Tode führte. Nur selten wird eine Obduktion zur Sicherung der Diagnose durchgeführt. Auch im aktuellen Antrag lag keine Sicherung der Diagnose durch Befunderhebung mittels Obduktion vor. Differenzialdiagnostisch kommen eine Lungenembolie, selten ein Myokardinfarkt oder eine peripartale Kar-

diomyopathie in Betracht [3]. Es handelte sich um den einzigen Antrag in dem Abschlusszeitraum 2014 bis 2018, der zu einem mütterlichen Todesfall abgeschlossen wurde.

Nach Erhebungen in den Industrieländern sterben circa fünf bis zehn Mütter auf 100.000 Geburten (WHO). Anders als in England oder Skandinavien gibt es in Deutschland keine systematische Erfassung und Auswertung dieser Todesfälle. Eine vor Jahren eingerichtete Task-Force-Expertengruppe der Deutschen Gesellschaft für Gynäkologie und Geburtshilfe, die sich mit den in den Kliniken aufgetretenen Todesfällen im Rahmen der Qualitätssicherung beschäftigte, hat ihre Arbeit bedauerlicherweise eingestellt. Nach internationalen Erhebungen wird davon ausgegangen, dass etwa ein Drittel der Todesfälle bei entsprechendem Management und regelmäßigem Notfalltraining vermieden werden kann [4].

[1] AWMF Leitlinie 087-001. Empfehlungen für die strukturellen Voraussetzungen der perinatologischen Versorgung

[2] <https://www.bda.de/docman/alle-dokumente-fuer-suchindex/oeffentlich/empfehlungen/540-eev-2011-s-183-190/file.html>

[3] Rath W, Heyl W. Müttersterbefälle: Fehler analysieren und vermeiden. Frauenarzt 59 (2018); 680–685

[4] Rath W, Hofer S, Sinicina I. Fruchtwasserembolie – eine interdisziplinäre Herausforderung. Epidemiologie, Diagnostik und Therapie. Dtsch. Ärztebl. 111(2014); 126–132

Professor Dr. med. Friedrich Wolff und Professor Dr. med. Ludvig Brandt sind Stellvertretende Geschäftsführende Kommissionsmitglieder und Dr. med. Beate Weber ist die für die Dokumentation und Auswertung zuständige Referentin der Geschäftsstelle der Gutachterkommission für ärztliche Behandlungsfehler bei der Ärztekammer Nordrhein.

Fehler bei Arzneimitteltherapie

Handelt es sich nicht gerade um spezielle Problematiken wie bei der Antikoagulationstherapie, so werden Medikationsfehler selten gezielt vorgeworfen und oft nur zufällig im Rahmen der Begutachtung entdeckt.

von Beate Weber und Johannes Köbberling

In den Verfahren der Gutachterkommission Nordrhein wurden in den vier Abschlussjahren bis 2016 etwas häufiger Fehler bei der Arzneimitteltherapie festgestellt. Der Fehleranteil stieg gegenüber dem früheren Bericht (RÄ 6/2013) leicht um 0,8 Prozentpunkte auf 5,1 Prozent von 6.940 Gesamtbegutachtungen an. Nunmehr wurden im Durchschnitt 88 statt zuvor berichtete 61 Fehler bei der Arzneimittelgabe pro Begutachtungsjahr bei insgesamt angestiegenen Begutachtungsverfahren ermittelt. Am häufigsten waren Fehler bei der Gruppe der Antibiotika, Antikoagulanzen, Kortikoide und Analgetika (*Tabelle 1*).

Bei den 350 Medikationsfehlern handelte es sich wie zuvor in etwa einem Drittel um Fälle (120), in denen der Schwerpunkt der Patientenbeschwerde auf der Geltendmachung von Gesundheitsschäden infolge fehlerhafter medikamentöser Behandlung lag, beispielsweise bei Antikoagulation, Thromboembolie-Prophylaxe oder Schmerztherapie. Bei 230 Verfahren lag der Schwerpunkt der Vorwürfe zwar auf einer anderen medizinischen Problematik, die Arzneimitteltherapie wurde aber ebenfalls gerügt, zum Beispiel die postoperative Infektbehandlung durch Antibiotika. Bei diesen Verfahren handelt es sich somit um eine zufällige Stichprobe aus dem selektiven Datenbestand der Gutachterkommission, die eine verallgemeinernde statistische Aussage nicht erlaubt.

Die bezüglich der Arzneimittelgabe festgestellten vier möglichen Einzelfehler pro Fall (*Tabelle 2*) wurden wieder in vier Fallgruppen zusammengefasst und betrafen:

- ▶ die Vornahme einer nicht indizierten Arzneimitteltherapie (53-mal),
- ▶ das Unterlassen/die verspätete Durchführung einer indizierten Arzneimitteltherapie/-prophylaxe (81-mal),

- ▶ die unsachgemäße Durchführung einer indizierten Arzneimitteltherapie (252 Fälle), beispielsweise fehlerhafte Dosierung, zu kurze oder zu lange Dauer, keine Laborkontrollen,
- ▶ die unterlassene Sicherungsaufklärung (26-mal) und/oder Risikoaufklärung (38-mal). Darunter waren 19 Verfahren mit sachgerechter Medikation, die nicht von einer rechtsgültigen mündlichen Risikoaufklärung gedeckt waren.

Einzelfehler im Vergleich zu 2006 bis 2012

Die *Grafik 1* stellt die pro Begutachtungsjahr durchschnittlich erfassten Einzelfehler vergleichend zum Vorjahreszeitraum dar, die *Grafiken 2 bis 6* beziehen sich auf die einzelnen Arzneimittelgruppen. Der häufigste festgestellte vorwerfbare Fehler war die Unterlassung einer notwendigen Medikation mit nunmehr 20,3 statt zuvor 18,9 Fällen pro Begutachtungsjahr.

Tabelle 1: Anzahl der Fehler bei der Arzneimitteltherapie

	2013–2016 4 Jahre		2006–2012 7 Jahre	
Begutachtungen in Nordrhein (n=6.940)	100 %	~ 1.735/ Jahr	100 %	~ 1.418/ Jahr
Behandlungs- und Auf- klärungsfehler (n=2.092)	30,1 %	~ 523/ Jahr	32,3 %	~ 458/ Jahr
Fehler bei der Medikation (n=350)	5,0 %	~ 88/Jahr	4,3 %	~ 61/ Jahr
Antibiotika (n=85)	1,2 %	~ 21/Jahr	1,2 %	~ 16/Jahr
Antikoagulanzen (n=65)	0,9 %	~ 16/Jahr	1,1 %	~ 16/Jahr
Kortikoide (n=44)	0,6 %	~ 11/Jahr	0,4 %	~ 6/Jahr
Analgetika (n=35)	0,5 %	~ 9/Jahr	0,4 %	~ 5/Jahr
Andere (n=121)	1,7 %	~ 30/Jahr	1,2 %	~ 18/Jahr

Fehler bei Arzneimitteltherapie

Tabelle 2: Einzelfehler (Mehrfachnennung) bei der Arzneimittelgabe in den Gesamtbeurteilungen der Jahre 2013 – 2016

Gesamtzahl der Einzelfehler (Mehrfachnennung)	Gesamt	Antibiotika	Antikoagulanzen	Korticoide	Analgetika/NSAR	Andere
Fälle mit vorwerfbaren Fehlern	350	85	65	44	35	121
Gesamtzahl der Einzelfehler*, davon:	537	144	82	78	48	185
1. Fehlende Indikation	53	6	/	17	4	26
2. Therapie/Prophylaxe versäumt/verspätet	81	33	24	7	/	17
3.1. Fehlerhafte Dosierung	53	2	17	3	5	26
3.2 Fehlende Laborkontrollen/Abstrich	71	43	9	2	3	14
3.3 Keine zeitgerechte kalkulierte Gabe	9	9	/	/	/	/
3.4 Nebenwirkungen nicht berücksichtigt	22	1	8	6	1	6
3.5 Fortführen versäumt/nicht sichergestellt	28	13	7	1	1	6
3.6 Indikation nicht erneut geprüft	31	2	/	2	17	10
3.7 Kontraindikation/Beschränkung nicht erkannt	23	/	3	4	2	14
3.8 Anwendung, Art und Weise	52	4	4	18	7	19
3.9 Auswahl fehlerhaft	25	12	/	/	/	13
3.10 Therapie obsolet/ fehlende Zulassung	10	/	/	4	/	6
3.11 Gabe trotz festgestellter Resistenz	5	5	/	/	/	/
3.12 Gabe trotz bekannter Unverträglichkeit	3	3	/	/	/	/
3.13 Andere Fehler	7	1	1	2	/	3
4. Keine Beratung/ Sicherungsaufklärung	26	8	7	2	4	5
5. Aufklärungsmangel	38	2	2	10	4	20
Dokumentationsmangel	18	1	/	6	1	10

* Mehrfachnennung

Häufiger fehlte es an erforderlichen Labor- bzw. Abstrichuntersuchungen (plus 10,1 Fälle pro Jahr), darunter vor allem bei einer Antibiotikatherapie (plus 8,5 Fälle pro Jahr). Auch bei der Indikationsstellung zur Medikation wurden häufiger Fehler festgestellt (ein Plus von 5,9 Fällen pro Jahr), darunter vor allem zur Kortisongabe (plus 3,2 Fälle pro Jahr). Hierbei und auch insgesamt häufiger bemängelt wurde die Art und Weise der Verabreichung (zum Beispiel Injektion nicht tief gluteal/statt orale Gabe). Häufiger fanden sich auch Fälle mit zu lange wählender Analgetikagabe (plus 4,3 Fälle pro Jahr), mangelnder Sicherungsaufklärung (plus 3,8 Fälle pro Jahr), darunter vor allem bei Antikoagulanzen und Antibiotika, und Risikoaufklärungsmängel (plus 6,4 Fälle pro Jahr).

1. Vornahme einer nicht indizierten Arzneimitteltherapie

Nunmehr bei jedem siebten statt zuvor bei jedem achten Fehlerfall fehlte es an der Indikation zur Arzneimittelgabe. Darunter waren Korticoide mit 19 Fällen deutlich häufiger als andere Arzneimittel vertreten; die nicht indizierte Gabe erfolgte sechsmal oral, achtmal intramuskulär, viermal lokal und einmal intraartikulär. Zum Beispiel:

- Eine systemische Langzeittherapie über 13 Monate, davon drei Monate oberhalb der Cushing-schwelle, bei nicht bestätigter Verdachtsdiagnose einer Polyarthrit.

- ▶ Eine hochdosierte Kortisongabe über drei Monate mit Dosissteigerung bei Verdacht auf Morbus Crohn ohne weitergehende Diagnostik.
- ▶ Ein Polypragmatismus mit nicht indizierter Kortison-, dann überlappender Antibiotika- und Sulfasalazintherapie über drei Monate bei sechsmal kontrollierter aber ungeklärt bleibender, stetig ansteigender Leukozytose und nicht erfragter B-Symptomatik (andernorts wurde später ein Hodgkinlymphom diagnostiziert).
- ▶ Eine auf Verlangen des Patienten 22-mal in sechs Monaten verabreichte obsoleete Kortisonmischinjektion mit Diclofenac intramuskulär bei Rückenschmerzen.
- ▶ Eine Injektionsserie von 5×10 mg Triamcinolon in zwölf Tagen in das ISG trotz bestehendem Diabetes mellitus und erheblicher Adipositas mit der Folge eines intra-/epiduralen Emphyems mit Meningitis.

Gründe für die Fehlverordnung war am häufigsten eine mangelnde Befunderhebung (17-mal), eine Fehldiagnose (16-mal) oder eine falsche Reaktion auf einen geklagten Leidensdruck des Patienten (12-mal). Zum Beispiel eine Antibiotikagabe bei einem Patienten mit Otalgie ohne Ohrspiegelung oder 3-mal bei einer Dysurie/schmerzlosen Hämaturie ohne Urinuntersuchung/Zystoskopie im Verlauf.

2. Unterlassen einer indizierten Arzneimitteltherapie

In etwa der Hälfte der 82-mal unterlassenen/nicht zeitgerechten Arzneimittelgaben war von den Ärzten die Indikation nicht gesehen worden, darunter 13-mal zur Thrombose- und 10-mal zur Antibiotika-Prophylaxe. In 24 Fällen fehlte es an einer zeitgerechten Reaktion auf erhobene Befunde, in 14 Fällen war keine Befunderhebung erfolgt.

Am häufigsten waren Antibiotika (34-mal) nicht oder verspätet eingesetzt worden.

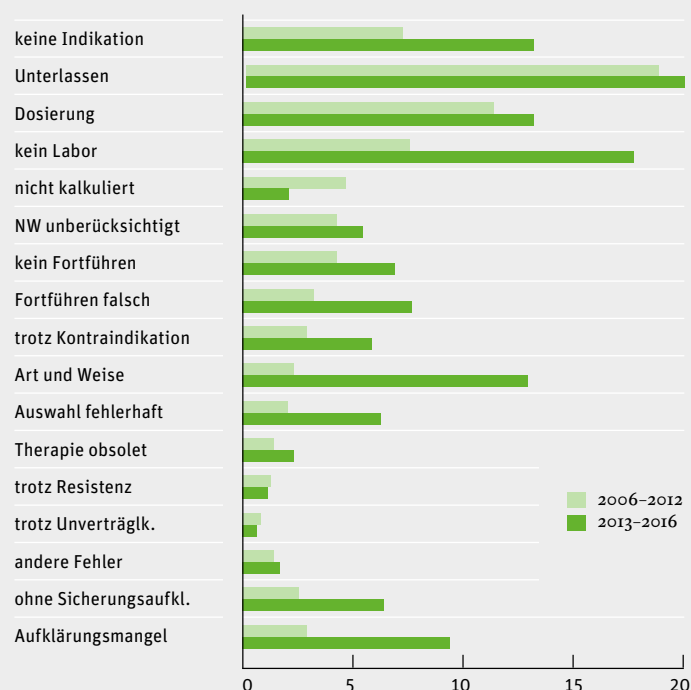
Eine gebotene Antikoagulanzen-therapie wurde 24-mal versäumt, darunter viermal bei zerebraler Durchblu-

tungsstörung/Apoplex-Symptomatik eine ASS 100-Sekundär-Prophylaxe trotz Erfordernis und dreimal eine indizierte Lyse-Therapie.

3. Unsachgemäße Durchführung

Dosierungsfehler haben leicht zugenommen und stellen die dritthäufigste Fehlerart dar (13,3 Fälle pro Jahr). Bei der Antikoagulanzen-gabe fanden sich zehn Fälle mit Unterdosierung, zum Beispiel einer Thrombose-Prophylaxe bei einem stark übergewichtigen Patienten, viermal eine Heparintherapie bei Patienten mit tiefer Beinvenenthrombose, dreimal beim Bridging von Marcumar auf Heparin, einmal bei Vorhofflimmern vor der Kardioversion, einmal bei komplett thrombosierten Aneurysma spurium. In sieben Fällen lag eine Überdosierung vor, darunter dreimal bei angewendeten Kombinationen und einmal beim Bridging auf Heparin. In neun Fällen wurden hier auch Labor-kontrollen versäumt.

Grafik 1: Veränderungen aller aufgezeigten Einzelfehler (Mehrfachnennung) pro Begutachtungsjahr



Fehler bei Arzneimitteltherapie

Zweimal wurden Dosierungsfehler bei der Insulingabe festgestellt, die einmal in Ermangelung von nächtlichen Blutzuckerkontrollen über 13 Stunden bei kontinuierlich (zu hoher) Perfusorverabreichung auf einer Intensivstation zu einer hypoglykämischen Hypoxie mit Todesfolge führte, wofür die Ärzte infolge des als grob fehlerhaft bewerteten Befunderhebungsfehlers zu haften hatten.

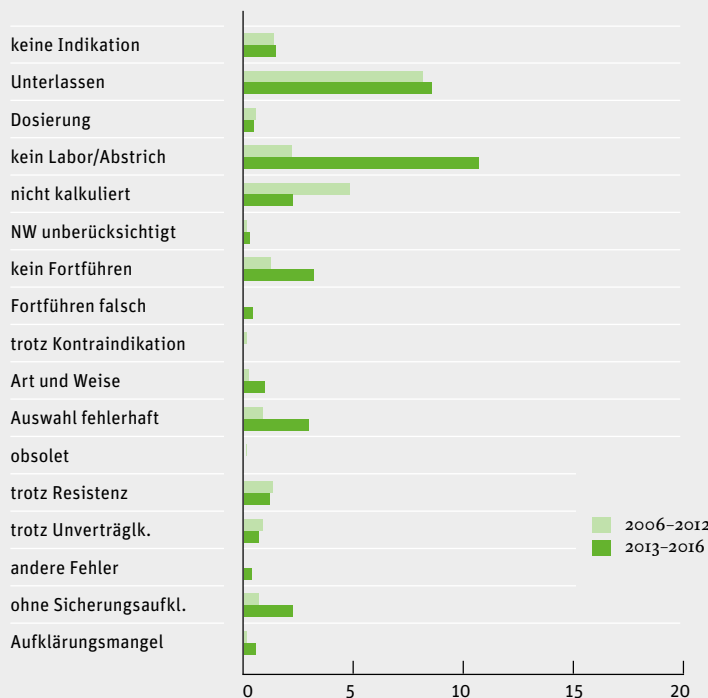
Die Kombination von Ketanest und Midazolam zur indizierten Sedierung eines 80-jährigen Risikopatienten mit Verdacht auf eine zervikale Myelopathie für ein MRT wurde behandlungsfehlerhaft in zu hoher Dosierung und ohne die Bereitstellung eines erfahrenen Notfallmediziners zur Überwachung durchgeführt. Es kam zu einer Aspiration von Erbrochenem mit Sättigungsabfall und nötiger Reanimation. Der Tod war nicht mit der nötigen Gewissheit dem Radiologen anzulasten.

Nicht erkannte Kontraindikationen bestanden bei 23 Patienten, darunter das Fortsetzen einer Digitalisbehand-

lung bei unbehandelten Hypokaliämie von 2,8 mmol/l, die Gabe eines Betablockers und von Diclofenac bei Asthma bronchiale nach einer unter dem Verdacht auf eine sich entwickelnde Gestose durchgeführte primäre Sectioentbindung mit der Folge eines schwersten Asthmaanfalls mit reanimationspflichtiger Ateminsuffizienz mit hypoxischbedingter armbetonter Tetraparese. Kontraindiziert war auch die bei einer Viert-Gravida bei Geburtsstillstand über 1,5 Stunden fortgesetzte, noch gesteigerte Oxytocingabe trotz pathologischem CTG mit schwersten Dezelerationen mit per se drohender, dann – unerkannt – eingetretener Uterusruptur mit der Folge einer schweren kindlichen Asphyxie.

Zweimal wurde eine nicht von einer Risikoauflklärung gedeckte Novalgingabe (hier mittels Infusion) fehlerhaft fortgesetzt, obwohl bereits eine Granulopenie aufgetreten war. Behandlungsfehler wurden auch bei 19 Lokalanästhetikagaben, 15 Chemotherapien, acht Analgosedierungen und sechs Narkosemittelverabreichungen festgestellt. So erfolgte in 2012 beispielsweise eine Sedierung für eine Koloskopie mittels intravenöser Diazepamgabe, die aufgrund der Nebenwirkungen seit dem Jahr 2000 nicht mehr leitliniengerecht ist.

Grafik 2: Einzelfehler (Mehrfachnennung) bei Antibiotika pro Begutachtungsjahr

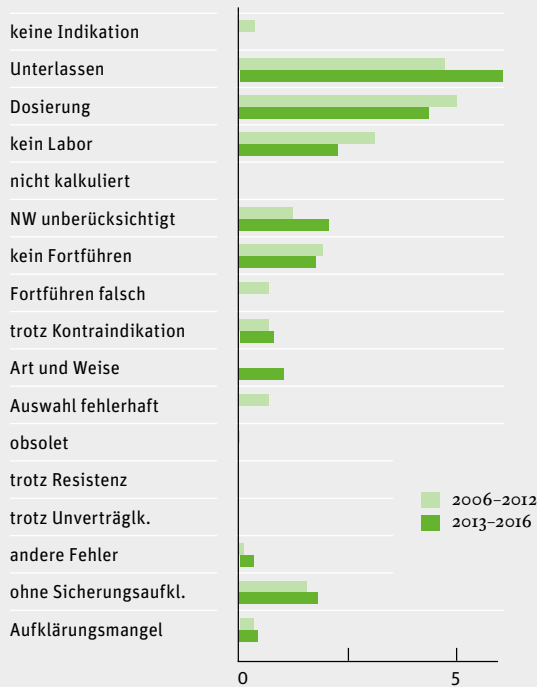

4. Keine Sicherungs- und Risikoauflklärung

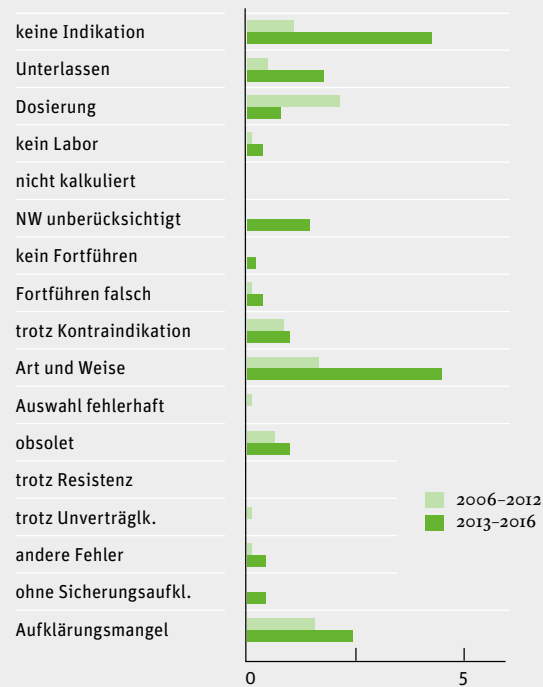An einer Sicherungsaufklärung mit Hinweisen über die in Zusammenhang mit der Einnahme nötigen Laborkontrollen oder Folgen eines (eigenmächtigen) Absetzens des Arzneimittels fehlte es bei 26 Patienten. Zum Beispiel wurde eine nachbehandelnde Reha-Klinik nach indiziertem Knieendoprothesenwechsel nicht über den postoperativen Infektnachweis mit nötigem Fortführen der Antibiotika und über einen nach der Verlegung eingegangenen zweiten positiven Keimnachweis der Punktatkontrolle bei inzwischen abgesetzter Antibiotikatherapie hingewiesen; Folge war eine Exazerbation der Protheseninfektion.

Bei 38 Patienten fehlte es an einer ausreichenden Risikoauflklärung, darunter in der Hälfte der Fälle bei ansonsten sachgerechter Therapie. So auch bei acht von 18 Risikoauflklärungsversäumnissen bei Injektionen, darunter eine intratypale Gentamycingabe mit nachfolgendem vollständigen Labyrinthausfall mit Ataxie bei einem Patienten mit Morbus Menière.

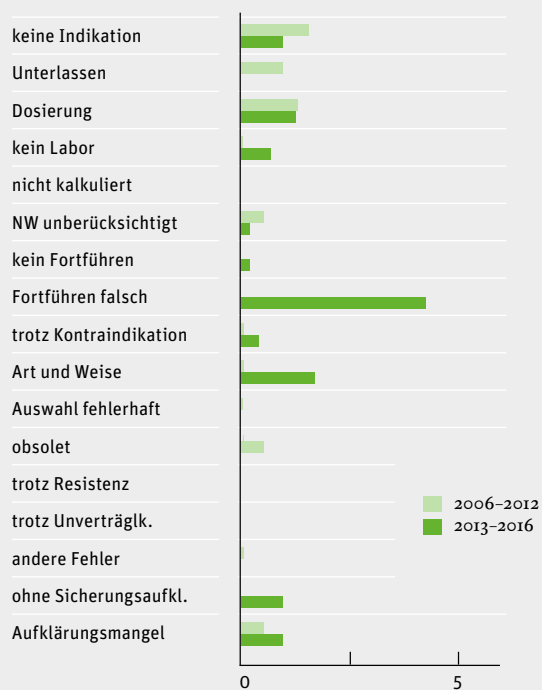Grafik 3: Einzelfehler (Mehrfachnennung) bei Antikoagulanzen pro Begutachtungsjahr



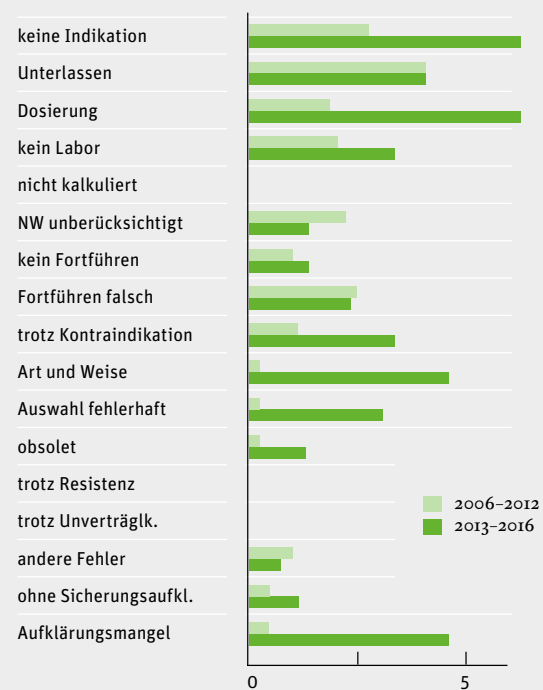Grafik 4: Einzelfehler (Mehrfachnennung) bei Kortikoiden pro Begutachtungsjahr



Grafik 5: Einzelfehler (Mehrfachnennung) bei Analgetika/NSAR pro Begutachtungsjahr



Grafik 6: Einzelfehler (Mehrfachnennung) bei anderen Medikamenten pro Begutachtungsjahr



Fehler bei Arzneimitteltherapie

In acht Fällen mit potenzieller Rechtswidrigkeit wurde von der Kommission eine hypothetische Einwilligung angenommen, da die Patienten nicht darlegten, dass sie bei ausreichender Kenntnis der Risiken tatsächlich auf die Medikamentengabe verzichtet hätten. So beispielsweise im Fall von Geschmacksstörungen nach einer Chemotherapie bei Non-Hodgkin-Lymphom, einem Paravasat der dritten Mitroxantrongabe, obwohl von der unter Multiple Sklerose leidenden Patientin noch der vierte und fünfte Zyklus wunschgemäß erfolgte, einer – erfolgreichen – Risperidonbehandlung eines dementen, im Pflegeheim lebenden Patienten mit akuter wahnhafter Störung ohne Einholen der Einwilligung durch den gesetzlichen Betreuer (Sohn) oder bei einer Gripeschutzimpfung einer dementen Heimpatientin ohne weitere Folgen.

Fazit

Angesichts von aktuellen Literaturangaben zu Medikationsfehlern [1], wonach beispielsweise 5 Prozent der Krankenhausbehandlungen in Deutschland bedingt sind durch unerwünschte Arzneimittelwirkungen und davon etwa die Hälfte auf vermeidbaren Medikationsfehlern beruhen, werden vergleichsweise selten Vorwürfe zur Medikation der Gutachterkommission Nordrhein vorgetragen und dort entschieden. Dies mag einerseits daran liegen, dass patientenseits wahrgenommene „Unverträglichkeiten“ von Medikamenten des öfters dazu führen, dass diese Mittel einfach nicht weiter eingenommen werden und erst bei einem weiteren Arztbesuch darüber berichtet wird, wenn es um die Weiterverordnung geht. Selbst wenn eine Intoxikation, beispielsweise durch Digitalis, zu einer Krankenhausbehandlung geführt hat, kommen hierfür auch zahlrei-

che patientenbedingte Ursachen wie mangelnde Compliance bei der Einnahme und nötigen Kontrollen, bestehende Leber- und Niereninsuffizienz oder Elektrolytstörungen ursächlich infrage, sodass diese nicht zwangsläufig dem Arzt zum Vorwurf gemacht werden kann.

Bei der Medikation spielt die Erwartungshaltung des Patienten zudem eine nicht unerhebliche Rolle, sodass zurzeit noch anzunehmen ist, dass selbst wenn der Arzt sachgerecht über potentielle und typische, wenn auch seltene gravierende Nebenwirkungen aufklärt, kaum ein Patient eine ärztlicherseits für geboten gehaltene Medikation primär im Beisein des Arztes ablehnen würde, es sei denn er hat damit bereits Erfahrungen gemacht, vor allem nicht während einer stationären Betreuung. Es ist zu vermuten, dass Risikoauflärungsrügen erst dann erhoben werden, wenn unerwartete Nebenwirkungen aufgetreten sind. Hieran wird sich möglicherweise durch das 2013 in Kraft getretene Patientenrechtegesetz etwas ändern.

Allen Ärzten sei daher angeraten, die auch für die orale Medikation verpflichtende mündliche Aufklärungspflicht über die wichtigsten Nebenwirkungen ernst zu nehmen und zu dokumentieren, wollen sie nicht Gefahr laufen, wegen Rechtswidrigkeit in Haftung genommen zu werden. Bei typischen Risiken eines Medikamentes ist auch dann aufzuklären, wenn es sich um sehr seltene Nebenwirkungen handelt. Bei der Übernahme eines Patienten sollte daher bei der Medikamentenanamnese auch über unerwünschte Nebenwirkungen nachweislich gesprochen und die Indikation hinterfragt werden, bevor der Arzt die Medikation fortführt, insbesondere wenn der Patient sehr viele Medikamente einnimmt oder schon betagt ist.

Sehr hilfreich für die Risikoerfassung von unerwünschten Medikamentenwirkungen und Medikationsfehlern würde es sein, wenn sich alle Ärzte an der Erfassung von Medikationsfehlern beteiligen würden, nicht nur, wenn es „außergewöhnliche“ Fälle sind, was durch geringen Zeitaufwand möglich wäre [2].

[1] Patel NS, Patel TK, Patel PB, Naik VN, Tripathi CB. Hospitalizations due to preventable adverse reactions – a systematic review. Eur J Clin Pharmacol 2017; 73(4): 385–98.

[2] <https://www.akdae.de/Arzneimittelsicherheit/Medikationsfehler/index.html>;
<https://www.akdae.de/Arzneimittelsicherheit/UAW-Meldung/index.html>

Professor Dr. med. Johannes Köbberling, langjähriges Mitglied der Arzneimittelkommission der Deutschen Ärzteschaft, ist Stellvertretendes Geschäftsführendes Kommissionsmitglied und Dr. med. Beate Weber ist die für die Dokumentation und Auswertung zuständige Referentin der Geschäftsstelle der Gutachterkommission für ärztliche Behandlungsfehler bei der Ärztekammer Nordrhein.

Kopfschmerzen im Alter: An die gefährliche Riesenzellarteriitis denken

Die anteriore ischämische Opticus-Neuropathie (AION) bei Riesenzellarteriitis führt oft innerhalb weniger Stunden zur Erblindung, die häufig mit einer Latenz von wenigen Tagen auch das zweite Auge betrifft.

Sie kann mit hoher Wahrscheinlichkeit durch eine initial sehr hoch dosierte Corticosteroid-Behandlung verhindert werden, wenn diese vor den ersten Zeichen einer Sehstörung erfolgt.

von Dieter Friedburg, Klaus Becker und Ernst Jürgen Kratz

Die Riesenzellarteriitis (Morbus Horton, Arteriitis temporalis) ist ein für das Sehen hochgefährliches Krankheitsbild (AION-Gefahr!). Besonders bei Patienten mit einem Lebensalter über 50 Jahren mit plötzlich auftretenden, ungewohnten Kopfschmerzen, besonders im Schläfenbereich, ferner mit Schmerzen der Kaumuskulatur und oder der Kopfhaut muss an diese Krankheit gedacht werden. Die Schläfenarterien können, müssen aber nicht unbedingt erkennbar geschwollen sein. Typisch sind eine stark erhöhte Blutkörperchen-Senkungsgeschwindigkeit und eine deutliche Erhöhung des CRP-Wertes.

Für die Therapie sind zwei Zeitfenster wichtig, das erste reicht von dem Beginn der Schmerzsymptomatik bis zur ersten Sehstörung (häufig ist diese bereits der Beginn der irreversiblen Erblindung eines Auges) und dauert oft mehrere Wochen. Das zweite Zeitfenster reicht von der Erblindung des ersten Auges bis zur Erblindung des zweiten Auges oft wenige Tage später. Werden diese Zeitfenster nicht genutzt, entsteht häufig eine beidseitige Erblindung. Die so früh wie möglich erforderliche Therapie ist nach Meinung der Gutachterkommission eine Steroid-Behandlung mit initialer Megadosis (z. B. 1 g Prednisolon am Tag).

Die Gutachterkommission für ärztliche Behandlungsfehler bei der Ärztekammer Nordrhein hat sich neben ihrer Kernaufgabe auch zum Ziel gesetzt, über wiederkehrende, vermeidbare Fehlermuster zu berichten. In Kooperation mit dem Institut für Qualität im Gesundheitswesen Nordrhein (IQN) veranstaltet sie die Reihe „Aus Fehlern lernen“. Ein wiederkehrendes, immer gleiches Fehlermuster zeigt sich bei Patienten mit Riesenzellarteriitis (früher synonym auch als Arteriitis temporalis Horton bezeichnet). Die wesentlichen Punkte sind, dass nicht oder zu spät an eine Riesen-

zellarteriitis gedacht wurde – oder auch trotz eines Verdachts eine inkonsequente Behandlung erfolgte. Der Gutachterkommission liegen fünf entsprechende Anträge auf Feststellung eines Behandlungsfehlers vor.

Die Riesenzellarteriitis wurde in zwei Publikationen im *Deutschen Ärzteblatt* 2013/2014 von Ness und Mitarbeitern eingehend beschrieben (*Ness et al 2013, cme-Artikel Ness et al 2014*), sodass auf diese Schriften verwiesen werden kann. Es handelt sich um eine Erkrankung des höheren Alters (über 50 Jahre, Häufigkeitszunahme mit dem Alter).

Eine granulomatöse Entzündung der Wand der Arterien, überwiegend im Kopfbereich, führt zu arteriellen Verschlüssen, die – etwas vereinfacht (*ausführlich bei Ness et al 2013/2014*) – folgende Symptomatik hervorrufen: Plötzlich treten vorher nicht gekannte Dauer-Kopfschmerzen auf, besonders mit Schmerzen im Schläfenbereich und in der Kaumuskulatur, aber auch der Kopfhaut, oft mit geschwollenen Temporalarterien, Krankheitsgefühl und subfebrilen Temperaturen. Die Entzündungsparameter im Blut (BSG, CRP) sind stark erhöht. Mit einer Latenz bis zu mehreren Wochen kann dann innerhalb weniger Tage eine doppelseitige Erblindung infolge einer Sehnervdurchblutungsstörung (AION = anteriore ischämische Opticus-Neuropathie) entstehen, die nach Beginn der Sehverschlechterung fast nie erfolgreich zu behandeln ist.

Die Diagnose muss sich aus folgenden Gründen wesentlich auf diese Früh-Symptome stützen: Eine Doppler-Sonografie der Temporalarterien kann zwar bei nachgewiesenem Verschluss die Diagnose erhärten, ein negativer Befund ist aber nicht zum Ausschluss der Erkrankung geeignet. Für eine Biopsie der Temporalarterien (beidseitig ergibt höhere Trefferrate, *Breuer et*

Kopfschmerzen im Alter: An die gefährliche Riesenzellarteriitis denken

al 2009) gilt das Gleiche, auch geht immer Zeit verloren: Über eine Erblindung während des Wartens auf das Biopsie-Ergebnis berichtet *Koorey 1984*. Auch in einer hochauflösenden MRT-Untersuchung kann der Befall der Temporalarterien dargestellt werden. Aber keines der Verfahren ergibt Hinweise darauf, wann eine AION auftreten wird.

Riesenzellarteriitis aus augenärztlicher Sicht

Die AION (anteriore ischämische Opticus-Neuropathie) stellt eine Katastrophe dar, oft führt sie innerhalb weniger Stunden zur Erblindung, die häufig mit einer Latenz von wenigen Tagen auch das zweite Auge betrifft. Sie kann mit hoher Wahrscheinlichkeit durch eine initial sehr hoch dosierte Corticosteroid-Behandlung verhindert werden, wenn diese vor den ersten Zeichen einer Sehstörung erfolgt. Es gibt unterschiedliche Angaben zur erforderlichen Dosierung, aber es wird durchgehend in der Literatur darauf hingewiesen, dass zur Verhinderung der Augenkomplikationen sehr hohe Steroid-Dosierungen erforderlich sind, höher als in der üblichen Therapie von Krankheiten, die eine Cortisontherapie erfordern (sog. initiale oder Langzeit-Standardtherapien), auf die Diskussion in *Ness et al 2013/2014* hierzu wird verwiesen. *Font et al (1997)* berichten über Erblindung eines Auges unter einer sogenannten Standard-Steroid-Therapie.

Empfehlung: Einleitung der Behandlung mit einer Megadosis-Therapie (Stoßtherapie) über wenige Tage, zum Beispiel 1000 mg Prednisolon i.v. je Tag, verteilt auf zwei bis vier Einzelgaben (*Savino und Sergott 1999, Wilhelm und Schiefer 2004, Ness et al 2013/2014*), dann Dosisreduktion je nach Verlauf der Laborparameter (BSG, CRP) auf in der Langzeitbehandlung übliche (sog.) Standardwerte.

Aus augenärztlicher Sicht bestehen zwei Zeitfenster, in denen man die Erblindung noch verhindern kann:

- ▶ Vom Beginn der Schmerzsymptomatik bis zur Erblindung des ersten Auges (Dauer: oft Wochen).
- ▶ Von da an bis zur Erblindung des zweiten Auges (Dauer: nur wenige Tage).

Typische Fehlermuster:

1. Nichtbeachtung der Anamnese und Verharmlosung der Kopfschmerz-Symptomatik,
2. Nichtbeachtung der Aussagekraft der Entzündungsparameter BSG/CRP in Verbindung mit der Schmerz-Symptomatik,
3. halbherzige Steroid-Behandlung.

Nachfolgend das Beispiel eines 77-jährigen Patienten, das sämtliche der genannten Fehler zeigt:

▶ Zeitfenster 1

15. Februar: Erstvorstellung Hausarzt. Unwohlsein, Kopfschmerzen. Therapie: Antibiotikum, Ibuprofen.
 22. Februar: Hausarzt: Weiterhin Schmerzen, Subfebrile Temperaturen, Antibiotikum verordnet.
 25. Februar: HNO-Ärztin. Weiterhin starke Kopfschmerzen. Untersuchung: Geröteter Rachen. Therapie: Ibuprofen, Halstabletten, Gelomyrtol.
 1. März: HNO-Arzt (gleiche Praxis). Patientenangabe: Anhaltende Kopfschmerzen.
 Hinweis auf prominente Schläfenarterie (nicht als Anamnese dokumentiert). Befund: Rachenrötung. Therapie: Imupret-Tbl, Rinopret-Nasenspray.
 7. März: HNO-Arzt: Symptome unverändert, Untersuchung idem.

▶ Zeitfenster 2

9. März: Sehstörung (Schleier) links – kein Arztbesuch
 10. März: Sehen links subjektiv noch schlechter. Augenärztlicher Notdienst: Rechts Katarakt, links kein pathologischer Organ-Befund, Visus ccs 0,8.
 11. März: Auf eigene Initiative Notaufnahme Krankenhaus – Innere Medizin. Verdachtsdiagnose der Ambulanzärztin: Arteriitis temporalis. Besprechung mit OA: Stat. Aufnahme („falls BSG hoch, 70 mg Prednison iv/Tag“). BSG 73/79, CRP 15,8 mg/dl.
 Augenkonsil: Dringender Verdacht auf Arteriitis temporalis, Therapie: Cortison, keine Dosierungsangaben. Ausgeführte Therapie: 70 mg Prednison iv/Tag.

▶ Ergebnis: Beide Zeitfenster geschlossen

12. März: Links Erblindung, rechts beginnende Sehstörung.

- 13. März: Augenkonsil (AION, Verdacht auf Arteriitis temporalis, „Cortisontherapie“).
- 15. März: Rheumatologisches Konsil (Empfehlung: Tumorsuche, Cortisontherapie, später Methotrexat).
- 14. März: Therapie-Versuch mit Megadosis Steroide Uni-Augenklinik.
- 16. März: Totale Erblindung auch rechts.

Diskussion aus augenärztlicher Sicht

Folgende Fehler haben aus augenärztlicher Sicht zu der katastrophalen Entwicklung geführt:

1. Die Kopfschmerzsymptomatik wurde anamnestisch nicht ausreichend geklärt, selbst Hinweise des Patienten auf die schmerzenden Schläfenarterien wurden nicht beachtet.
2. Die Sehstörungen wurden wegen fehlerhafter Anamnese nicht in einem allgemeinmedizinischen Zusammenhang gesehen.
3. Trotz dringenden Verdachts erfolgte nur eine halberzige Steroid-Behandlung.

Hiermit wurden beide Zeitfenster nicht zur Behandlung genutzt.

Die beiden genannten Zeitfenster eröffnen die Möglichkeit, die Riesenzellarteriitis vor der Erblindung des Patienten effektiv zu behandeln und so die Patienten vor der Erblindung zu bewahren.

Aus augenärztlicher Sicht ist hierfür folgendes Vorgehen zu empfehlen.

1. An die Möglichkeit einer Riesenzellarteriitis denken: Bei der Kombination aus höherem Alter (nach Literaturangaben ab 50 Jahre, die Antragsteller waren zwischen 68 und 84 Jahre alt) und plötzlich aufgetretenen, vorher unbekanntem starken Kopfschmerzen muss man die Anamnese vertiefen: Kauschmerz, Kopfhautschmerzempfindlich (z. B. beim Kämmen der Haare), Schmerzen und Druckschmerz in der Schläfengegend? Allgemeines Krankheitsgefühl? Werden diese Fragen wenigstens zum Teil bejaht, ist die vorläufige Arbeitsdiagnose „Riesenzellarteriitis“ gerechtfertigt.

2. Ist diese Arbeitsdiagnose gestellt, kann sie mittels BSG-/CRP-Untersuchung weiter erhärtet werden, diese Untersuchung muss wegen der unklaren Länge der Zeitfenster sofort erfolgen.

3. Sind die Entzündungsmarker BSG/CRP stark erhöht, muss die Arbeitsdiagnose „Riesenzellarteriitis“ als sehr wahrscheinlich angenommen werden, dies erfordert eine sofortige intensive Behandlung bereits im ersten Zeitfenster. Da unklar ist, wann die zu erwartende AION auftritt, sollte die Steroid-Therapie mit initialer Megadosis sofort beginnen, man kann dann während der Therapie durch weitere Untersuchungen versuchen, die Diagnose zu verifizieren.

4. Ist schon ein Auge betroffen, erfordert der absolute Notfall die sofortige Einweisung in eine Augenklinik mit Hinweis auf die Arbeitsdiagnose „Riesenzellarteriitis“. Sofort muss eine Megadosis-Therapie mit Steroiden eingeleitet werden.

Die Forderung, schon im Zeitfenster 1 eine intensive Steroid-Therapie mit initialer Megadosis einzuleiten, könnte zu Kritik Anlass geben. So wird von *Ness et al* die Megadosis-Therapie erst für Patienten empfohlen, bei denen auf einem Auge schon eine Sehstörung aufgetreten ist (*siehe dort Text und Tabelle 3*). Das würde aber bedeuten, dass man die Erblindung mindestens eines Auges riskiert, nur um die ohnehin erforderliche und im Wesentlichen für die Nebenwirkungen verantwortliche Langzeit-Steroid-Behandlung nicht mit einer 3- bis 5-tägigen Megadosis-Therapie zu beginnen.

Zwar führt nicht jede Riesenzellarteriitis zur Erblindung, die Diagnose ist im Zeitfenster 1 noch nicht absolut sicher, die Steroid-Therapie nicht mit absoluter Sicherheit wirksam. Hier muss man aber die intensive Therapie zur Wahrnehmung der Chance zur Rettung beider Augen fordern, sind doch die Augen in bis zu 70 Prozent der Erkrankungsfälle betroffen (*siehe Ness et al 2013/2014*). Es ist aus Sicht der Gutachterkommission inakzeptabel, die Erblindung eines Auges (im schlimmsten Fall sogar doppelseitig) in Kauf zu nehmen, nur um die kurzzeitige Einleitung der Steroid-Behandlung mit der Megadosis-Therapie zu umgehen. Auch ist bei Älteren öfter ein Auge aus anderen Gründen nicht voll funktionsfähig, sodass der Ausfall des „guten“ Auges einer kompletten Erblindung nahekommen kann.

Kopfschmerzen im Alter: An die gefährliche Riesenzellarteriitis denken

Warten auf Biopsie-Ergebnisse darf die Therapie nicht verzögern (*Ness et al 2013/2014, Wilhelm und Schiefer 2004*). Über Erblindung infolge Wartens auf die Biopsie-Ergebnisse berichtet *Koorey 1984*. Die Wahrscheinlichkeit einer Riesenzellarteriitis ist bei der Symptom-/Befundkonstellation unter Punkt 3 hoch genug, um die Megadosis-Therapie zu rechtfertigen.

Diskussion aus internistischer Sicht

Die Risiken einer für einige Tage hochdosierten Cortison-Therapie (sog. Stoßtherapie mit bis zu 1 g Prednisolon täglich) für drei bis fünf Tage sind bei der Gefährdung des Augenlichtes tolerabel. Die typischen Cortison-Nebenwirkungen treten bei einer höher dosierten Langzeittherapie auf, kaum aber nach einer Stoßtherapie von drei bis fünf Tagen mit den genannten Megadosen. Bei der im Prinzip empfehlenswerten raschen, aber schrittweisen Reduktion nach dieser hohen Initialtherapie muss bedacht werden, dass eine Rezidivgefahr besteht. Bei entsprechendem Verdacht muss wieder eine hochdosierte Stoßtherapie gegeben werden.

Diskussion aus juristischer Sicht

Das Thema ist juristisch bedeutsam, weil es den Fall aufzeigt, dass ein Arzt auch dann zur Haftung herangezogen werden kann, wenn er es versäumt, den Patienten fachübergreifend zu betreuen. In den in der Gutachterkommission vorgetragenen Fällen kam es zu Erblindungen. Es wurden aber nicht nur Augenärzte, sondern auch Hausärzte, HNO-Ärzte und Notärzte erfolgreich mit dem Vorwurf eines Behandlungsfehlers belastet.

Es ist naheliegend, dass Patienten, die unter ärztlicher Betreuung plötzlich erblinden, Rechtsschutz suchen. In allen Fällen rechtlicher Auseinandersetzungen erlangt die Dokumentation nach § 630f BGB große Bedeutung. Stellt sich der Patient im relevanten Alter von rund fünfzig Jahren und höher mit ungewohnten Kopfschmerzen beim Arzt vor, so sollte die Dokumentation erkennen lassen, welche wesentlichen Maßnahmen aus fachlicher Sicht ergriffen worden sind.

In dem genannten Gesetz ist die Anamnese besonders erwähnt. Folglich sollte dokumentiert sein, welche anamnestischen Fragen gestellt und welche Antworten

gegeben worden sind. Fehlen die Fragen nach der Dauer der Schmerzen, nach Schmerzen beim Kauen oder beim Kämmen, so liegt – jedenfalls wenn die Lücken in der Summe bestehen – ein Behandlungsfehler durch mangelhafte Anamnese nahe. Entsprechendes gilt zur klinischen Untersuchung, etwa zum allgemeinen Befinden, zum Druckschmerz in der Schläfengegend und zum Schmerz im Kieferbereich. Die magere Dokumentation signalisiert den Haftungsfall aus sich heraus jedenfalls dann, wenn es nicht zur richtigen Diagnose und vor allem nicht zur wirksamen Therapie gekommen ist. Sie bietet das Bild eines Schusses ins Blaue, den der Arzt widerlegen müsste, ohne dass sich wirksame Beweismittel aufzeigen ließen.

Aber selbst dann, wenn der Arzt die zutreffende Diagnose stellt und die richtige Therapie anordnet, ist er noch nicht aus der Pflicht entlassen, weil die Gefährlichkeit des Krankheitsbildes weitere fürsorgliche Maßnahmen erfordert: Stellt sich der Patient mit seinen Beschwerden in einer Klinik vor, so kann erwartet werden, dass ihm die Leistungskraft des Hauses zur Verfügung steht, um die Erblindung zu verhindern. Beim niedergelassenen Arzt ist die Betreuung zum zuverlässigen Zugang zur leistungskräftigen medizinischen Versorgung gefordert, zumindest eine Sicherungsaufklärung, die darauf ausgerichtet ist, dass der Patient nicht aus Rücksichtnahme oder mangelnder Orientierung zu Schaden kommt, was besonders für die Zeiten eines Wochenendes oder von Feiertagen gilt. Es ist selbstverständlich, dass alle Anordnungen und Hinweise für den Fall, dass sie des Nachweises bedürfen, dokumentiert sein müssen.

**Professor Dr. med. Dieter Friedburg und
Professor Dr. med. Klaus Becker sind**

Stellvertretende Geschäftsführende Kommissionsmitglieder,
Vizepräsident des Oberlandesgerichts a.D.

Ernst Jürgen Kratz ist Stellvertretender Vorsitzender
der Gutachterkommission für ärztliche Behandlungsfehler
bei der Ärztekammer Nordrhein.

LITERATUR

[1] **Breuer GS, Neshor G, Neshor R.** Rate of discordant findings in bilateral temporal artery biopsy to diagnose giant cell arteritis. *J Rheumatol.* 2009;36(4):794-6.

[2] **Font C, Cid MC, Coll-Vinent B, López-Soto A, Grau JM.** Clinical features in patients with permanent visual loss due to biopsy-proven giant cell arteritis. *Br J Rheumatol.* 1997;36(2):251-4.

[3] **Koorey DJ.** Cranial arteritis. A twenty-year review of cases. *Aust N Z J Med.* 1984;14(2):143-7

[4] **Ness T, Bley TA, Schmidt WA, Lamprecht P.** Diagnose und Therapie der Riesenzellarteriitis. *Dtsch Arzteblatt* 2013; 110(21): 378-86 *

[5] **Ness Thomas, Bley Thorsten A, Schmidt Wolfgang A, Lamprecht Peter.** Diagnose und Therapie der Riesenzellarteriitis. *Deutsches Arzteblatt (Fortbildung kompakt cme)* 2014 (1) 2014; 111 |(1) 1-12

[6] **Savino PJ, Sergott RC.** In: *The Wills Eye Manual*, Hrsg. Rhee D J, Pyfer M E. 3rd Edition. Lippincott Williams & Wilkins Philadelphia 1999, S. 313 ff

[7] **Wilhelm A, Schiefer U.** In: *Praktische Neuroophthalmologie*, Hrsg. Schiefer U, Wilhelm H, Zrenner E, Burk A. Kaden-Verlag, Heidelberg, 2. Aufl 2004; S. 113-114

Fehlende Sicherungsaufklärung ist ein Behandlungsfehler

Ärztinnen und Ärzte haben eine Informationspflicht sowie die Pflicht, die Aufklärung des Patienten zu dokumentieren.

von Dieter Friedburg und Lothar Jaeger

In den beiden vergangenen Jahren hat sich die Gutachterkommission für ärztliche Behandlungsfehler bei der Ärztekammer Nordrhein mit den Anträgen zweier Patienten befasst, die ihrem jeweiligen Arzt für Augenheilkunde Behandlungs- und Aufklärungsfehler bei der Behandlung eines Glaukoms vorwarfen. Die Ärzte seien ihrer Pflicht zur Information ihrer Patienten nicht oder nur unzureichend nachgekommen, weil sie nicht eindringlich auf gebotene Kontrolluntersuchungen hingewiesen hätten. Insbesondere hätten sie nicht deutlich gemacht, dass erhebliche Gesundheitsgefahren drohen, wenn die Kontrollen nicht oder nicht rechtzeitig erfolgen. Jedenfalls, so die Vorwürfe der Patienten, hätten die Ärzte die Information unzureichend dokumentiert.

Verletzung der Informationspflicht ist Behandlungsfehler

Vorab muss klargestellt werden, dass ein Arzt, der die ihm obliegenden Informationspflichten verletzt, einen Behandlungsfehler begeht. Die Rechtsprechung, aber auch maßgebliche Stimmen der juristischen Literatur, sind inzwischen dazu übergegangen, eine Verletzung der Informationspflichten auch so zu bezeichnen. Die bis zum Inkrafttreten des Patientenrechtegesetzes im Frühjahr 2013 übliche Bezeichnung der Verletzung einer Pflicht zur „Sicherungsaufklärung“ soll nun nicht mehr verwendet werden, weil es sich bei der Sicherungsaufklärung um die Information des Patienten und nicht um eine Risikoaufklärung oder um eine therapeutische Aufklärung handelt. Die Bezeichnung der Verletzung einer Informationspflicht als Verletzung der Sicherungsaufklärung könnte zu der Annahme verleiten, die Pflichtverletzung sei ein Aufklärungsfehler und der Arzt müsse darlegen und beweisen, dass er die ihm obliegende Aufklärungspflicht erfüllt habe. Eine Verletzung der ärztlichen Pflicht zur Sicherungsaufklärung oder besser, eine Verletzung der ärztlichen Pflicht zur Information des Patienten, stellt jedoch keinen Aufklärungsfehler, sondern einen Be-

handlungsfehler dar, den der Patient darlegen und beweisen muss.

Information des Patienten dokumentieren

Ein weiteres juristisches Problem ist in diesem Zusammenhang, ob und in welchem Umfang der Arzt die Erfüllung der ihm obliegenden Informationspflicht dokumentieren muss. Hierauf geben die §§ 630a–h BGB die Antwort. In § 630f Abs. 2, S. 1 BGB heißt es:

„Der Behandelnde ist verpflichtet, [...] sämtliche aus fachlicher Sicht für die derzeitige und künftige Behandlung wesentlichen Maßnahmen und deren Ergebnisse aufzuzeichnen, insbesondere die Anamnese, Diagnosen, Untersuchungen, Untersuchungsergebnisse, Befunde, Therapien und ihre Wirkungen, Eingriffe und ihre Wirkungen, Einwilligungen und Aufklärungen.“

Der Gesetzgeber suggeriert mit dieser Regelung, dass diese Norm Ärztinnen und Ärzte nur verpflichte, medizinische Vorgänge zu dokumentieren, und dass die Dokumentationspflicht keine Beweisregelung sei. Genau das ist falsch. Indem der § 630f BGB auch vorschreibt, dass Einwilligungen und Aufklärungen dokumentiert werden müssen, verlässt das Gesetz diese Vorgabe, denn Einwilligungen und Aufklärungen sind keine „aus fachlicher Sicht für die Behandlung wesentlichen Maßnahmen“, weil sie medizinisch bedeutungslos sind.

Bei den eingangs erwähnten Anträgen kam die Gutachterkommission nur im zweiten der beiden nachfolgend vorgestellten Fälle zu dem Schluss, dass ein Behandlungsfehler des Augenarztes vorlag.

Fall 1

Bei der Erstuntersuchung des Antragstellers im Jahr 1999 war durch die behandelnde Augenärztin eine Aushöhlung der Sehnerven aufgefallen. Bei Untersuchungen in den Jahren 2002 und 2004 aus anderen Gründen wurde der Antragsteller zur Messung des Augeninnendrucks einbestellt, folgte der Empfehlung aber nicht. Anfang 2005 wurde ihm ohne Erfolg eine Wiedervorstellung zur Perimetrie dringend empfohlen. Dokumentiert ist: „Aufklärung über Papillenbefund, Abklärung nötig, wie 1999 erklärt, Wiedervorstellung für GF (Gesichtsfelduntersuchung, Anm. d. Autoren) dringend nötig.“

In einer Universitäts-Augenklinik, die der Antragsteller aus anderen Gründen aufgesucht hatte, war 2007 die Sehnervenaushöhlung ebenfalls aufgefallen und es wurde der Verdacht auf ein Niederdruckglaukom geäußert. Die belastete Augenärztin empfahl deshalb eine allgemeinmedizinische Abklärung und gab dem Antragsteller einen entsprechenden Brief an den Hausarzt mit. Die empfohlene Untersuchung fand erst nach etwa einem Jahr statt und wurde nur teilweise durchgeführt. In der Folgezeit nahm der Antragsteller immer wieder Kontrolltermine nicht wahr.

Im April 2008 empfahl die Augenärztin dem Antragsteller erneut eine Gesichtsfelduntersuchung undklärte ihn über die dringend notwendige Glaukomuntersuchung auf, um fortschreitende Schäden an Sehnerv und Gesichtsfeld zu vermeiden. Sie mahnte erneut eine Vorstellung beim Internisten an. Der Antragsteller vereinbarte keine Kontrolltermine. Anfang 2009 empfahl die Augenärztin wiederum ohne Erfolg eine Augeninnendruckkontrolle in vier Monaten. Im September 2010 klärte sie den Antragsteller über eine notwendige regelmäßige augenärztliche Kontrolle auf und empfahl eine Vorstellung in der Universitäts-Augenklinik. Die Diagnose lautete: Verdacht auf Low-Tension-Glaukom. Mitte 2013, der Antragsteller hatte sich zwischenzeitlich nicht untersuchen lassen, mahnte die Augenärztin kurzfristig eine dringend notwendige Gesichtsfelduntersuchung an.

Beurteilung durch die Gutachterkommission

Bei diesem Behandlungsablauf kam die Gutachterkommission zu dem folgenden Ergebnis: Bis zum Jahr 2007 sei eine Glaukom-Therapie nicht indiziert gewesen, da ein Glaukom nicht nachgewiesen worden sei, so die Gutachterkommission. Danach sei an ein Niederdruckglaukom gedacht worden, der Nachweis sei aber nicht möglich gewesen, weil der Antragsteller sich den dringend empfohlenen Kontrollen konsequent entzogen habe. Der Augenärztin könne deshalb kein Behandlungsfehler vorgeworfen werden, schlussfolgerte die Gutachterkommission. Es sei ihr unmöglich gewesen, die Verdachtsdiagnose durch weitere Untersuchungen zu erhärten. Hierzu gehörten allgemeinmedizinische Befunde (Blutdruckmessung, Dopplersonographie der Halsgefäße) über 24 Stunden sowie augenärztliche Befunde (Gesichtsfeldkontrollen, Sehnerv-Kontrollen, Tages-Druck-Profil, gegebenenfalls auch Nachtmessungen des Augeninnendrucks) und je nach Ergebnis dieser Untersuchungen weiterführende Untersuchungen. Sie seien die Voraussetzung für eine Therapie gewesen, die nicht habe vorgeschlagen oder durchgeführt werden können. Eine „vorsorgliche“ Behandlung bei ungesichertem Verdacht auf ein Niederdruckglaukom sei nicht zulässig.

Die Dokumentation der Augenärztin sei nicht zu bemängeln. Der Diskrepanz zwischen dem Vortrag des Antragstellers und der Dokumentation der Ärztin konnte die Gutachterkommission nicht nachgehen, weil sie nach dem Statut nicht wie ein Gericht Zeugen vernehmen kann. Die Dokumentation genieße zudem Vertrauensschutz und könne deshalb zur Grundlage der Beurteilung durch die Gutachterkommission gemacht werden. Es sei davon auszugehen, dass die Aufklärung des Antragstellers mehrfach erfolgte, und dass Empfehlungen der für die Verifikation der Diagnose so wichtigen Untersuchungen ordnungsgemäß gegeben worden seien.

Fall 2

Die 43 Jahre alte Antragstellerin warf einem Augenarzt vor, sie mit Corticosteroid-Augentropfen ohne Hinweis auf die Notwendigkeit einer zeitnahen Kontrolle des Augeninnendrucks therapiert zu haben. Dadurch sei ein Steroid-Glaukom nicht rechtzeitig erkannt worden. Der belastete Augenarzt hatte der Antragstellerin viermal das Augengel Predni Ophthal® (5 ml) verordnet, und

Fehlende Sicherungsaufklärung ist ein Behandlungsfehler

zwar im April und August 2012 sowie im Januar und April 2013. Erst als sie wegen starker Kopfschmerzen im Mai 2013 in einer Neurologischen Universitäts-Klinik behandelt worden sei, habe man durch die hinzugezogenen Ärzte der Augenklinik den hohen Augeninnendruck von 60 mmHg festgestellt. Der hierdurch entstandene Sehnervenschaden habe zu Gesichtsfeldausfällen geführt.

Gutachtlich wurde beanstandet, dass nach der Behandlung mit Corticosteroid-Augentropfen der Augeninnendruck und die Sehnervenköpfe nicht zeitnah kontrolliert worden seien. Mangels entsprechender Dokumentation sei gemäß § 630h Abs. 3 BGB zu vermuten, dass der Augenarzt den Augeninnendruck und die Sehnervenköpfe nicht zeitnah kontrolliert habe. Darin sah der Gutachter einen Befunderhebungsfehler, der zu dem von der Antragstellerin beklagten Gesundheitsschaden geführt habe.

Dagegen wandte sich der Augenarzt und schilderte den Ablauf der Behandlung unter Hinweis auf in der Dokumentation tatsächlich niedergelegte Kürzel abweichend von den Feststellungen des Gutachtens. Er habe die Antragstellerin über die Wichtigkeit der Kontrolle zur Feststellung einer möglichen Erhöhung des Augeninnendrucks aufgeklärt und dies jeweils sinngemäß mit „Ko(ntrolle) 2 Wo(chen), Cortis“ dokumentiert. Die Antragstellerin habe jedoch keinen der Kontrolltermine wahrgenommen. Zwei Monate nach der ersten Verordnung hätte anlässlich einer Untersuchung wegen eines trockenen Auges die Druckmessung normale Augeninnendruckwerte ergeben. Weitere zwei Monate später seien vor der erneuten Verordnung von Steroid-Augengel normale Befunde an den Sehnervenköpfen erhoben worden. Weil die verordnete geringe Menge von jeweils 5 ml nach 10 bis 14 Tagen aufgebraucht sei, habe er keine Dauertherapie und bei den späteren Untersuchungen keine Druckmessung durchgeführt und auch die Sehnervenköpfe nicht untersucht.

Beurteilung durch die Gutachterkommission

Die Gutachterkommission kam abschließend zu dem Ergebnis, nach dieser aus der Dokumentation nachvollziehbaren Schilderung könne dem belasteten Arzt kein Befunderhebungsfehler vorgeworfen werden. Allerdings sei zu beanstanden, dass bei der lokalen Steroid-Therapie die zeitnahe Kontrolle des Augen-

drucks und auch der Sehnervenköpfe nicht erfolgt sei. Das habe zu Schäden an den Sehnerven mit Gesichtsfeldausfällen geführt. Hierbei handelt es sich nicht um eine IGeL-Leistung, die dem Patienten angeraten wird, sondern um eine vom Arzt im Rahmen der Therapie zu erbringende Kassenleistung.

Die unterbliebenen Kontrollen seien auf eine unzureichende Information der Antragstellerin zurückzuführen, was dem Arzt als Behandlungsfehler vorzuwerfen ist. Der Augenarzt habe die in § 630c Abs. 2, S. 1 BGB geregelte Informationspflicht, die auch vor dem Inkrafttreten des Patientenrechtegesetzes bestanden habe, nicht vollständig erfüllt. Er hätte die Antragstellerin nach jeder der vier Behandlungen nicht nur wie dokumentiert auf die Notwendigkeit der Wiedervorstellung nach Beendigung der Steroid-Therapie hinweisen müssen. Dieser Hinweis hätte wegen der möglichen Folgen der Therapie zusätzlich als dringend bezeichnet und dieser zusätzliche Hinweis hätte als wesentliche Maßnahme der Behandlung ebenfalls dokumentiert werden müssen. Daran fehle es, weil ein Hinweis auf die Bedeutung der Wiedervorstellung nach zwei Wochen nicht dokumentiert sei.

Selbst wenn der Augenarzt bei der ersten Verordnung auf die Dringlichkeit und die Bedeutung der Kontrolle hingewiesen haben sollte, ohne dies zu dokumentieren, hätte er die Antragstellerin beim nächsten Termin zur Rede stellen müssen und zusätzlich mit allem Nachdruck auf die Notwendigkeit der zeitgerechten Untersuchung nunmehr zwei Wochen nach der wiederholten Verordnung der Steroide hinweisen müssen. Auch dieser Hinweis hätte dokumentiert werden müssen, um eine weitere gesundheitliche Gefährdung der Antragstellerin durch Versäumnis des zweiten Kontrolltermins unbedingt zu vermeiden. Ein solcher Hinweis unter Mitteilung der möglichen gesundheitlichen Konsequenzen sei aber bei den Folgeterminen nicht gegeben worden.

Infolge der nicht rechtzeitigen Erkennung des Steroid-Glaukoms sei es zu Schäden an beiden Sehnervenköpfen mit Gesichtsfeldausfällen gekommen und die spätere Behandlung in der neurologischen Klinik (wegen Kopfschmerzen bei nicht erkanntem hohen Augeninnendruck) sei kausal auf das nicht rechtzeitige Erkennen des Steroid-Glaukoms zurückzuführen.

Schwerwiegender Behandlungsfehler

Die Gutachterkommission hat in der unzureichenden Patienteninformation einen groben Behandlungsfehler gesehen, weil es schlechterdings unverständlich sei, dass der Augenarzt die Antragstellerin bei den weiteren Behandlungsterminen nicht ernsthaft und mit allem Nachdruck ermahnt habe, nach nunmehr zwei Wochen den Kontrolltermin wegen eines möglichen ernsthaften gesundheitlichen Schadens wahrzunehmen. Ein so schwerwiegender Fehler dürfe einem Arzt, der um das Risiko der Behandlung wisse, nicht unterlaufen. Nachdem die Antragstellerin auch den zweiten Kontrolltermin versäumt hatte, habe der Augenarzt die Steroid-Therapie zudem nicht ohne Weiteres fortsetzen dürfen.

Insoweit unterscheidet sich dieser vom zuerst geschilderten Fall, denn zum einen war die Verordnung des Medikaments durch die Augenärztin nicht die Ursache für den später eingetretenen Schaden. Zum anderen führte sie nach ihrer Information dem Patienten eindrücklich die Gefahren einer unterlassenen Kontrolluntersuchung vor Augen.

Fazit

Die beiden Fälle zeigen, dass jeder Arzt die ihm obliegenden Informationspflichten sehr ernst nehmen sollte. Auch die Dokumentationspflicht ist gewissenhaft zu erfüllen. Zwar kann jeder Patient selbst entscheiden, ob er Ratschläge und Informationen des Arztes befolgen will; der Arzt hat keinen Anspruch auf einen „vernünftigen“ Patienten. Er ist aber – außer in dringenden Notfällen – nicht verpflichtet, einen zur Compliance nicht bereiten Patienten (weiter) zu behandeln und sich dadurch dem Vorwurf eines Behandlungsfehlers auszusetzen.

Professor Dr. med. Dieter Friedburg ist Stellvertretendes Geschäftsführendes Kommissionsmitglied und **Vorsitzender Richter am Oberlandesgericht a. D.**
Lothar Jaeger ist Stellvertretender Vorsitzender der Gutachterkommission für ärztliche Behandlungsfehler bei der Ärztekammer Nordrhein.

Neuromonitoring in der Schilddrüsenchirurgie

Damit das Neuromonitoring bei einer Schilddrüsenoperation das Risiko für eine Lähmung der Stimmbandnerven mindern kann, muss es korrekt angewendet werden.

von Hans-Dietrich Röher, Karl Joseph Schäfer und Beate Weber

Unter den möglichen Folgen einer Schilddrüsenoperation wie Stimm-Beeinträchtigung oder – Verlust, Nebenschilddrüsen-Funktionseinbuße, Infektion oder kosmetisch unbefriedigende Narbenbildung steht nach Häufigkeit und patientenseitiger Befürchtung die Stimmbandnervenlähmung deutlich voran. Seit konsequenter Einhaltung der präparatorischen visuellen Darstellung der Stimmbandnerven hat deren verbesserte Schädigungsvermeidung die Nervenlähmungsrate von zuvor zwischen fünf und zehn Prozent auf mittlere ein bis drei Prozent gesenkt, in spezialisierten Händen sogar unter ein Prozent.

Die Einführung des apparativen Neuromonitorings der Nn. laryngei recurrentes, das von *Flisberg et al* [1] erstmals 1970 beschrieben und erst mit technischer Reife

in den letzten 20 Jahren zu breiter Anwendung und Akzeptanz gelangt ist, stellt ein Verfahren dar zur Sicherheitsverbesserung und damit auch einer Schadensvermeidung. Es vermag das bestehende Risiko einer Stimmbandnervenlähmung nicht restlos zu beseitigen, bietet aber bei korrekter Anwendung die realistische Aussicht, den „SuperGau“ einer beidseitigen N. recurrens-Parese nahezu auszuschließen.

Die wiederholte Befassung der Gutachterkommission mit Klageführung über erlittene Stimmbandnervenlähmung im Zusammenhang mit einem inadäquaten Einsatz des Neuromonitorings – oder fehlerhafter Dokumentation – veranlasst zu diesem Hinweis für eine korrekte Verfahrensweise (*siehe Tabelle*). Eine typische Kasuistik aus den Kommissionsentscheidungen sei dem vorangestellt:

Bei einer zum Zeitpunkt der Behandlung 61-jährigen Patientin mit „multinodöser retrosternal eintauchender Struma im Stadium III“ mit Euthyreose und nach einjähriger Thyroxin-Behandlung wegen unverändert fortbestehenden Druck- und Globusgefühls wurde internistischer- und chirurgischerseits die Operationsindikation gestellt. Nach üblichen Voruntersuchungen inklusive regulärem HNO-ärztlichen Kehlkopfbefund sowie rechtzeitiger und inhaltlich korrekter Eingriffsaufklärung erfolgte die Operation durch einen Oberarzt mit Hilfe zweier Assistenzärztinnen in einer Abteilung für Viszeralchirurgie eines Krankenhauses der Regelversorgung.

Das Eingriffsprotokoll nennt als Operation: „DUNHILL-Resektion mit Hemithyreoidektomie rechts und Near-total-Resektion links mit Neuromonitoring“. Begonnen wird auf der rechten Schilddrüsen- und Freilegung der Schilddrüse heißt es im OP-Bericht: „Es erfolgt in Dissektionstechnik an der Grenzlamelle die Umfahrung der Schilddrüse mit Präparation der oberen Polgefäße, welche unterbunden werden. Die Epithelkörperchen werden dargestellt und

Tabelle: Vorwürfe zu Schilddrüsenoperationen in der Allgemein- und Viszeralchirurgie der abgeschlossenen Verfahren bei der Gutachterkommission Nordrhein der Jahre 2004 bis 2009 und 2010 bis 2015

	Fehler bejaht	BF-Quote in % v. n	n	Anteil in % v. n
01.01.2010–31.12.2015 Begutachtungen	2.801	29,9	9.380	100,0
Vorwürfe zu Schilddrüsenoperationen	23	31,9	72	0,8
davon mit operativen Fehlern	18	25,0		
Risikoaufklärungsfehler	6	8,3		
Haftung für Rekurrensparese	15	44,1	34	0,4
01.01.2004 – 31.12.2009 Begutachtungen	2.650	31,2	8.495	100,0
Vorwürfe zu Schilddrüsenoperationen	17	24,6	69	0,8
davon mit operativen Fehlern	12	17,4		
Risikoaufklärungsfehler	2	2,9		
Haftung für Rekurrensparese	12	27,9	43	0,5

belassen. Es erfolgt nun die Darstellung des Nervus recurrens von lateral unter Neuromonitoring mit Dokumentation. Komplette Resektion der rechten Schilddrüsenseite nach Isthmusunterfahrung. Dann Zuwenden zur linken Seite. Hierbei findet sich im Bereich des oberen Pols ein nicht nodös veränderter Bezirk, welcher belassen wird. Auch hier wird an der Grenzlamelle präpariert mit Darstellung des Nervus recurrens unter Neuromonitoring. Es erfolgt die Near-total-Resektion [...]“ Mit Einlagen von Redondrainagen und schichtweisem Wundverschluss wird der Eingriff beendet.

Direkt postoperativ traten bei der Patientin Heiserkeit und ein Stridor auf. Es erfolgte eine logopädische Beratung zur Atemtechnik, ansonsten entschied man sich für Abwarten des Spontanverlaufes. Der histologische Befund des > 100 ml umfassenden Resektates ergab einen gutartigen Befund mit regressiven Veränderungen. Am 8. postoperativen Tag erfolgte die Entlassung mit vereinbarten Kontrolluntersuchungsterminen nach 2 und 5 Tagen. Eine HNO-ärztliche Kontrolluntersu-

chung war für den 4. Tag nach Entlassung terminiert. An diesem Untersuchungstermin wurde eine beiderseitige Stimmbandnervenlähmung festgestellt. Im späteren Verlauf bedurfte die Patientin wegen verstärkter Atemnot einer Tracheotomie und schließlich in zehnmönatigem Abstand die zweimalige laserchirurgische Glottiserweiterung mit dann endgültig möglichem Tracheostomaverschluss.

Bewertung der Gutachterkommission

Auf der Grundlage eines fachsachverständigen Gutachtens hat die Kommission einen eindeutigen Behandlungsfehler erkannt. Dabei wurden

1. eine nicht ordnungsgemäße Anwendung des Neuromonitorings und
2. das Versäumnis der frühestmöglichen Diagnose der beidseitigen Nervus recurrens-Parese durch HNO-fachärztliche Kontrolluntersuchung festgestellt.

LEITLINIE SCHILDDRÜSENERKRANKUNG

Die von der chirurgischen Arbeitsgemeinschaft für endokrine Chirurgie erarbeiteten und 2011 veröffentlichten Leitlinien für die „chirurgische Behandlung von benignen Schilddrüsenerkrankungen“ [2] beschreiben die Anwendung des Neuromonitorings bezüglich der technischen Ausführung und betonen die Nützlichkeit ihres Einsatzes, ohne die Anforderung eines obligatorischen Einsatzes zu erheben.

Als wichtige Grundlage für die Schadensvermeidung der beiderseitigen Stimmbandnerven wird darin noch einmal die in jedem Falle zwingend gebotene präparatorische Nervendarstellung und deren Sichtkontrolle über

den Gesamtverlauf der jeweiligen Halsseite sowie über die Dauer des Eingriffes dargelegt. Diese Maßnahme ist direkt geboten für eine Impulsableitung des Rekurrensnerven. Das direkte Neuromonitoring des Nervus recurrens während der präparativen Eingriffsausführung durch kontinuierliche oder in Intervallen erfolgende Ableitung mit akustischen Signalen oder optischer Darstellung ist sehr wohl nützlich und für den Operateur eine beruhigende Sicherheitserhöhung.

Darin aber besteht noch keineswegs eine auch endgültig gewährleistete Intaktheit der Nervenfunktion. Die Ner-

venunversehrtheit über den gesamten Verlauf ist alleine beweisbar durch das Neuromonitoring über den Nervus vagus jeder Seite mit Erfassung des gesamten intakten Innervationsbogens. Die korrekte Darstellung ist vielfältig in der einschlägigen Fachliteratur beschrieben. Eine inzwischen noch weiter reichende nachhaltige Empfehlung des Einsatzes eines grundsätzlichen Neuromonitorings bei der Schilddrüsenchirurgie findet sich in einer richtungsweisenden Veröffentlichung aus dem Jahr 2013 [3].

Bedeutung der Dokumentation

In dem dargestellten Fall wurde zum einen das zur Minderung des Schädigungsrisikos der Stimmbandnerven eingesetzte Neuromonitoring bei Abschluss der Resektionsmaßnahme auf jeder Seite behandlungsfehlerhaft versäumt.

ANFORDERUNGEN

In der Zusammenfassung möchten wir die beachtenswerten Aspekte im Zusammenhang mit dem Neuromonitoring während der Schilddrüsenoperationen gleich welcher Krankheitsdiagnose auflisten:

- ▶ adäquate apparative Ausstattung mit optischer, akustischer und grafischer Schriftdokumentation;
- ▶ günstigste Registrierung über Tubuselektrode, Verwendung von Stechelektroden statthaft – als Anwendung im unvorbereiteten Notfall eventuell sinnvoll;
- ▶ Ableitung über den Nervus vagus zu frühestem Operationszeitpunkt noch vor Präparation des Rekurrenznerven zum Nachweis des intakten Innervationsbogens;
- ▶ intermittierende oder fortlaufende Direktableitung vom Nervus recurrens während der Präparation zu wiederholtem Identitätsnachweis des Nerven (besonders wichtig bei Rezidiveingriffen) und peripher intakter Funktion;
- ▶ Wiederholung der Neuromonitoringableitung über den Nervus vagus nach Abschluss operativer Maßnahmen (Resektion oder Lobektomie) auf der jeweiligen Seite;
- ▶ Eingriffsfortsetzung kontralateral nur bei intaktem Neuromonitoring auf der erstoperativen Seite (unbedingte Vermeidung bilateraler Stimmbandnervenschädigung).

Minimalvoraussetzung der Dokumentation des Neuromonitorings ist die Beschreibung der Stimulationssignale und die graphische Dokumentation des N. vagus auf der operierten Seite nach Beendigung aller chirurgischen Maßnahmen im Bereich dieser Schilddrüsenloge. Bei Unterlassen der Dokumentation wird vermutet, dass die Maßnahme unterblieben ist (§ 630h Abs. 3 BGB). Dies stellt einen Behandlungsfehler dar. Ein positives Signal ist aber Voraussetzung für das Angehen der Operation auf der kontralateralen Seite und gilt als Beweis für die Intaktheit der Nervenfunktion beim Beenden der operativen Maßnahmen. Somit musste der Einsatz des Verfahrens als nicht nutzbringend fehlerhaft beurteilt werden.

Bei Signalausfall auf der in diesem Fall operierten rechten Seite hätte die Operation zu diesem Zeitpunkt einseitig begrenzt beendet und nach einem Intervall von etwa drei Monaten auf der linken Seite erneut geplant werden können, wenn bis zu diesem Zeitpunkt keine Rekurrenzschädigung aufgetreten wäre.

Des Weiteren wurde es behandlungsfehlerhaft versäumt, die postoperative ausgeprägte Stimmheiserkeit und stridoröse Atmung unmittelbar HNO-ärztlich ursächlich abzuklären. Für die betroffene Patientin bedeutet eine derartige Situation eine lebensbedrohliche Gefährdung. Als Gesundheitsschaden wurde von der Kommission daher die beidseitige statt einer einseitigen Rekurrenzparese mit allen Folgen bis hin zur Tracheotomie und laserchirurgischen Erweiterung nach vier Monaten festgestellt.

Ordnungsgemäße Durchführung

Eine ordnungsgemäße Durchführung des Neuromonitorings bedeutet, zu frühem Zeitpunkt der Operation nach Freilegung des Situszuganges noch vor Detailpräparation eine Impulsableitung über den seitlichen Nervus vagus zum sicheren Nachweis intakter Verhältnisse auszuführen. Während der anschließenden präparatorischen Nervendarstellung kann - wie zuvor erwähnt - eine kontinuierliche direkte Registrierung bis zum Abschluss der Resektions- oder einseitigen Entfernungsmassnahme erfolgen.

Nach Beendigung der beabsichtigten Operationsausführung auf einer Seite ist als Abschluss dann neuerlich

die Neuromonitoring-Kontrolle über eine Stimulation des Nervus vagus und damit Erfassung des Gesamtnervenbogens auszuführen. Wenn zum letzteren Registrierzeitpunkt ein regelhaftes intaktes Signal nicht mehr ableitbar ist, so ist auf jeden Fall die Beendigung der Operation angezeigt mit gänzlichem Verzicht weiterer Maßnahmen auf der Gegenseite. Dadurch wird auf jeden Fall gewährleistet, die Gefahr einer beiderseitigen Nervus recurrens-Parese auszuschließen. Die während der Operation genutzte akustische und optische Registrierung erfordert mit jederseitigem Abschluss eine Ausdruckdokumentation mit darin parallel zum Operationsverlauf vorhandener zeitlicher Zuordnung.

Nicht mehr erforderlich sollte inzwischen der Hinweis sein, dass der Patient vor der Operation im Rahmen der Eingriffsaufklärung auch über den Einsatz (oder eventuell die Nichtverwendung?) des Neuromonitorings aufgeklärt und über die daraus resultierenden Konsequenzen einer möglichen Operationsbegrenzung informiert wird. Darin eingeschlossen sein sollte auch für die möglicherweise zweizeitige ausführende Operation der Hinweis, dass der kontralaterale Wiederholungseingriff in der Regel in einem Dreimonatsintervall erfolgt nach ausreichendem Abklingen der Gewebereaktion im Rahmen des Heilvorganges nach der unterbrochenen Erstoperation.

Dass nach konsequenter Ausführung des Neuromonitoringverfahrens mit beiderseitig einwandfrei positiver Signalregistrierung als Hinweis auf schädigungsfreie intakte Nervenfunktion dennoch nachoperativ eine Nervus recurrens-Parese auftreten und klinisch manifest werden kann, ist infolge verschiedener Einflüsse wie insbesondere einer Entzündungsreaktion, als Folge von verzögert wirksamer Nervendurchblutungsstörung oder einer Ödembildung zwar möglich, aber die extreme und höchst seltene Ausnahmesituation. Für deren Beweisführung einer nicht schuldhaften Verursachung ist umso mehr eine konsequente nachvollziehbar registrierte Dokumentation erforderlich und dringend empfehlenswert.

Professor Dr. med. Dr. h. c. Hans-Dietrich Röher ist Stellvertretendes Geschäftsführendes Kommissionsmitglied, **Präsident des Sozialgerichts a. D. Dr. jur. Karl Joseph Schäfer** ist Stellvertretender Vorsitzender und **Dr. med. Beate Weber** ist die für die Dokumentation und Auswertung zuständige Referentin der Geschäftsstelle der Gutachterkommission für ärztliche Behandlungsfehler bei der Ärztekammer Nordrhein.

LITERATUR

- [1] Flisberg K, Lindholm T. Electrical stimulation of the human recurrent laryngeal nerve during thyroid operation. *Acta Otolaryngol. Suppl* 1970; 263:63-67.
- [2] Musholt Th, Clerici Th, Dralle H, Hermann M et al. German association of endocrine surgeon practice guidelines for the surgical treatment of benign thyroid disease. *Langenbecks Arch Surg.* (2011); 396: 639-649.
- [3] Dralle H, Lorenz K, Shabram P, Musholt J et al. Intraoperative Neuromonitoring in der Schilddrüsenchirurgie. *Chirurg* 2013; (84): 1049-1056.

Therapeutische Informationspflicht zur Erreichung des Behandlungszieles geboten

Der behandelnde Arzt ist zur Erreichung und Sicherung des Behandlungszieles dazu verpflichtet, den nachbehandelnden Arzt und den Patienten über die gesundheitliche Entwicklung während der Behandlung und die zu und nach der Therapie zu ergreifenden Maßnahmen zu informieren.

von Michael Schirmer, Karl Joseph Schäfer und Beate Weber

Im nachfolgend geschilderten Fall beklagte eine 69-jährige Patientin gegenüber der Gutachterkommission für ärztliche Behandlungsfehler bei der Ärztekammer Nordrhein eine fehlerhafte Durchführung der bei ihr vorgenommenen Bandscheibenoperation, in deren Folge es zu einer Liquorrhoe bei Duraverletzung mit nötiger Revisionsoperation gekommen ist. Durch die fehlerhafte Behandlung einer postoperativen Infektion seien eine Spondylodiszitis und ein spinaler Abszess aufgetreten, die einen weiteren Eingriff erforderten und zu einer dauerhaften Gehbehinderung aufgrund einer irreversiblen Nervenschädigung geführt hätten. Die Patientin rügt auch die Risikoaufklärung zum Eingriff.

Sachverhalt

Nach den Krankenunterlagen der in Anspruch genommenen orthopädischen Klinik erfolgte bei der Patientin – nach einer über fünf Tage erfolglos bis zum 24. Mai durchgeführten Infiltrationsbehandlung – am 31. Mai eine Bandscheibenoperation in Höhe LWK 4/5. Das MRT der Lendenwirbelsäule vom 19. Mai hatte eine Bandscheibenprotrusion und eine hypertrophe Spondylarthrose bei neuroforaminaler Enge bei LWK 4/5 rechts und geringer bei LWK 3/4 links gezeigt. Die Patientin konnte nach unauffälligem postoperativem Verlauf am 2. Juni entlassen werden. Bei den Wiedervorstellungsterminen zeigte die Laborkontrolle am 11. Juni einen gegenüber dem 6. Juni um das 10-fache auf 10,0 mg/dl (Normalwert < 0,5 mg/dl) angestiegenen CRP-Wert und einen leichten Hb-Abfall von 13,4 auf 12,6 g/dl, was an diesem Tag zur stationären Aufnahme der Patientin führte. Sie berichtete hierzu in ihrer Stellungnahme, dass am 4. Juni erstmals Kopfschmerzen aufgetreten seien, die in der Nacht zum 6. Juni plötzlich so stark wurden, dass sie gestürzt sei, auch weil das rechte Bein plötzlich völlig kraftlos gewesen sei.

Aufgrund des MRT-Befundes vom 12. Juni, der neben postoperativen Veränderungen einen umschriebenen Flüssigkeitsverhalt in der Bandscheiben LWK 4/5 und rechts dorsal einen Hinweis auf ein Serom aufzeigte, wurde die Verdachtsdiagnose einer Nachblutung gestellt und für den 13. Juni eine Revisionsoperation mit ggf. Hämatomausräumung veranlasst. Intraoperativ zeigte sich ein kleines Liquorkissen bei kleiner Duraläsion, welche übernäht wurde. Im intraoperativen Abstrich wurde bis zum 14. Juni als verursachender Keim *Staphylococcus epidermidis* nachgewiesen, der sich auf das bereits seit der Revisionsoperation intravenös verabreichte Cefazolin hoch sensibel zeigte. Vom 16. Juni bis zur Entlassung am 23. Juni erfolgte dann eine orale Gabe von Cefuroxim. Der CRP-Wert fiel bis zum 19. Juni auf 2,7 mg/dl ab.

Die Patientin wurde am Rollator unter kontinuierlicher Schmerztherapie remobilisiert. Bei der Entlassungsuntersuchung lag noch eine Parästhesie der Nervenwurzel S1 rechts vor. Als Nachbehandlung empfohlen wurden eine bedarfsgerechte Schmerztherapie, eine rumpfstabilisierende rein isometrische Krankengymnastik, das Vermeiden von Heben und Tragen von mehr als fünf Kilogramm sowie Inklinationsbewegungen für etwa sechs Wochen, eine körperliche Schonung und eine Wiedervorstellung in drei Monaten beziehungsweise bei Beschwerden früher.

Am 6. Juli stellte sich die Patientin notfallmäßig in einer nicht in das Begutachtungsverfahren einbezogenen Neurochirurgischen Klinik vor, da seit dem 30. Juni erneute Beschwerden aufgetreten waren. Dort zeigte sich eine Abszesshöhle in Höhe des LWK 4/5 und eine Spondylodiszitis. Es erfolgten eine Abszessausräumung, Spülung mit Betaisodona und Einlage von Genta-Coll®. Der intraoperative Abstrich wies wiederum *Staphylococcus epidermidis* nach. Die Behandlung erfolgte mit Clindamycin 4 x täglich. Die

Patientin wurde dort am 30. Juli entlassen und sollte bis zum Wiedervorstellungstermin am 17. August die Antibiotikaeinnahme fortsetzen. Der weitere Verlauf ist für die Beurteilung nicht relevant.

Bewertung

Die Patientin wurde bereits am 24. Mai, das heißt eine Woche vor dem geplanten offenen Eingriff, anhand eines gängigen Aufklärungsbogens im Aufklärungsgespräch über die Komplikationsmöglichkeiten umfassend aufgeklärt, die sich dann in Form einer Liquorleckage, einer Revisionsoperation, einer Infektion und einer Spondylodiszitis verwirklicht haben. Ein Aufklärungsversäumnis liegt daher nicht vor.

Die Bandscheibenoperation am 31. Mai erfolgte komplikationslos. Im Operationsbericht ist ein Liquorleck beziehungsweise eine Duraläsion nicht erwähnt. Das ist glaubhaft, wenn es nicht zur Eröffnung der Arachnoidea kommt. Diese kann aber zum Beispiel später durch einen Hustenstoß einreißen, sodass es zu liquorverlustbedingten Kopfschmerzen kommen kann.

Nachdem sich nach der Wiederaufnahme der Patientin am 12. Juni im MRT ein Flüssigkeitsverhalt darstellte, dachte man in der beschuldigten Klinik zunächst an eine Nachblutung, auch im Hinblick auf den inzwischen angestiegenen CRP-Wert. Für den Folgetag wurde daher sachgerecht eine Revisionsoperation veranlasst, bei der ein Liquorkissen bei kleinem Duraeinriss nach interlaminärer Fensterung zwischen 4. und 5. Lendenwirbelkörper gesichert und versorgt wurde.

Gebotene Informationspflicht

Zur Erreichung und Sicherung des Behandlungszieles besteht die ärztliche Verpflichtung, den nachbehandelnden Arzt und den Patienten über die gesundheitliche Entwicklung während der Behandlung und die zu und nach der Therapie zu ergreifenden Maßnahmen zu informieren (Informationspflicht gemäß Paragraph 630c Abs. 2 Satz 1 BGB, früher sogenannte Sicherungsaufklärung; vgl. auch § 7 Abs. 7 der Berufsordnung für die nordrheinischen Ärztinnen und Ärzte). In den letzten fünf Abschlussjahren von 2014 bis 2018 wurden von der Gutachterkommission Nordrhein in 250 der unter Feststellung ärztlicher Behandlungsfehler abgeschlos-

INFORMATIONSPFLICHT ZUR NACHBEHANDLUNG

So gehen Sie richtig mit der Informationspflicht zur Nachbehandlung gemäß Paragraph 630c Abs. 2 Satz 1 BGB um:

- ▶ Teilen Sie dem Nachbehandler und dem Patienten bei der Entlassung die nötigen Informationen über den stattgehabten Verlauf von Komplikationen, pathologischen Laborwerten und die bisherige Behandlung mit.
- ▶ Weisen Sie auf die nötige weitere Behandlung mit Medikamenten, klinische und Labor-Kontrollen sowie Wiedervorstellungsvorgaben hin, insbesondere bei einer erneuten Verschlechterung.

senen 2.465 Verfahren, das heißt in 10,1 Prozent, auch Behandlungsfehler bei der Informationspflicht festgestellt.

Im geschilderten Beispiel wurde behandlungsfehlerhaft weder der nachbehandelnde Hausarzt noch die Patientin über die Tatsache des Nachweises von Staphylokokken im Wundabstrich und die stattgehabte Behandlung mit Cefuroxim bis zur Entlassung informiert. Auch wurde es versäumt, den Verlauf des CRP-Wertes mitzuteilen, und darauf hinzuweisen, dass eine Fortführung der Antibiotikagabe und weitere Laborkontrollen geboten waren.

Diese ärztlichen Versäumnisse stellen einen groben Behandlungsfehler dar. Die Krankenhausärzte haben einen überaus wichtigen Teil der Behandlung der als Komplikation eingetretenen Infektion nicht mitgeteilt (gebotene Informationspflicht) und damit den Behandlungsvertrag in erheblichem Umfang verletzt und einen Fehler begangen, der aus objektiver Sicht nicht mehr verständlich erscheint, weil er einem Facharzt schlechterdings nicht unterlaufen darf.

Der grobe Behandlungsfehler führt grundsätzlich zu einer Umkehr der Beweislast hinsichtlich des Kausalzusammenhanges zwischen Fehler und Primärscha-

Therapeutische Informationspflicht zur Erreichung des Behandlungszieles geboten

den, wenn der Fehler als generell geeignet anzusehen ist, den entstandenen Primärschaden herbeizuführen. Dies ist für den Primärschaden, der in dem nach der Krankenhausentlassung entstandenen Krankheitsbefund mit Spondylodiszitis bei spinalem Abszess in Höhe von LWK 4/5 rechts und Keimbefund von *Staphylococcus epidermis* besteht, zu bejahen. Bei dieser Sachlage wird die Schadensursächlichkeit des Fehlers für den genannten Gesundheitsschaden vermutet (*vgl. § 630h Abs. 5 BGB*). Es ist Sache der Klinikärzte, den Nachweis zu führen, dass der Krankheitsverlauf ohne den Fehler identisch gewesen wäre.

Professor Dr. med. Michael Schirmer ist Stellvertretendes Geschäftsführendes Kommissionsmitglied, **Präsident des Sozialgerichts a. D. Dr. jur. Karl Joseph Schäfer** ist Stellvertretender Vorsitzender und **Dr. med. Beate Weber** ist die für die Dokumentation und Auswertung zuständige Referentin der Geschäftsstelle der Gutachterkommission für ärztliche Behandlungsfehler bei der Ärztekammer Nordrhein.

Fehlerhafte Primärdiagnostik beim Mammakarzinom

Die gegenüber der Gutachterkommission erhobenen Vorwürfe von Patientinnen zum Mammakarzinom haben in den vergangenen Jahren abgenommen. Zwar bestätigten sich in der Primärdiagnostik knapp zwei Drittel der Vorwürfe; allerdings wurde insgesamt bei weniger Patientinnen ein Mammakarzinom verkannt.

von Hans Georg Bender, Ulrich Mödder und Beate Weber

Im Mai 2000 gründeten der verstorbene ehemalige Vorsitzende und Präsident des Oberlandesgerichts Köln a. D., Herbert Weltrich, und das ebenfalls bereits verstorbene ehemalige Stellvertretende Geschäftsführende Kommissionsmitglied der Gutachterkommission, Dr. med. Herwarth Lent, diese Reihe im *Rheinischen Ärzteblatt* zu Darstellungen von Kasuistiken und zu Ergebnissen von Evaluationen, deren 100. Folge sich mit Diagnosevorwürfen beim Mammakarzinom beschäftigt.

Dieses Thema bildete aufgrund überproportional hoher Bestätigungsquoten der Vorwürfe von Patientinnen mit Mammakarzinom am 10. Dezember 1994 in Bonn den Auftakt zu den mit dem Ziel der Behandlungsfehlerprophylaxe mit dem Institut für Qualität im Gesundheitswesen Nordrhein (IQN) bislang bereits 72-mal durchgeführten Fortbildungsveranstaltungen der Gutachterkommission.

Zuletzt hatte sich die 50. IQN-Veranstaltung mit Fehlern beim Mammakarzinom beschäftigt (siehe *Rheinisches Ärzteblatt* 2/2011). Seither wurden 158 Verfahren zum Mammakarzinom unter Feststellung von 68 Behandlungsfehlern abgeschlossen (Tabelle 1). Die Be-

handlungsfehlerquote stieg wieder von zuletzt durchschnittlich 37,3 auf 44,3 Prozent an und lag damit deutlich über dem allgemeinen Fehlerdurchschnitt von derzeit 29,8 Prozent.

Der folgende Beitrag wird sich auch mit der Frage auseinandersetzen, ob und inwieweit sich das am 28. Juni 2002 vom Deutschen Bundestag beschlossene, im Jahr 2005 gestartete und 2009 flächendeckend umgesetzte Mamma-Screening-Programm zur Brustkrebsfrüherkennung für Frauen im Alter zwischen 50 und 69 Jahren auf die Begutachtungen in Nordrhein ausgewirkt hat.

Rückläufige Fallzahlen zum Mammakarzinom

Trotz stetig steigender Inanspruchnahme und Zunahme der medizinischen Begutachtungen der Gutachterkommission Nordrhein sind in den letzten Jahren zum Mammakarzinom weniger Verfahren anhängig und abgeschlossen worden: Im Durchschnitt der letzten sechs Jahre waren es 26 Verfahren pro Jahr gegenüber 33 beziehungsweise 31 Verfahren pro Jahr in den 5-Jahreszeiträumen zuvor.

Tabelle 1: Anzahl der Vorwürfe zum Mammakarzinom in den abgeschlossenen nordrheinischen Begutachtungen der Jahre 2000 bis 2015

Zeitraum 1.1.2000 – 31.12. 2015 (n insgesamt = 22.339)	2010 – 2015 (6 Jahre)		2005 – 2009 (5 Jahre)		2000 – 2004 (5 Jahre)	
	n (Anteil v. n)	BF pos./ BF-Quote	n (Anteil v. n)	BF pos./ BF-Quote	n (Anteil v. n)	BF pos./ BF-Quote
Gesamtzahl der Begutachtungen	9.380	29,8 %	7.117	30,8 %	5.842	35,4 %
Verfahren bei bösartiger Neubildung als Hauptdiagnose ex post	797 (8,5 %)	309 38,8 %	711 (10,0%)	276 38,8 %	549 (9,4 %)	263 47,9 %
Verfahren zum Mammakarzinom als Hauptdiagnose ex post	158 (1,7 %)	70 44,3%	166 (2,3 %)	62 37,3 %	153 (2,6 %)	85 55,6 %
Diagnosevorwürfe, Primärdiagnostik	68 (11/.) (0,7 %)	42 (7/.) 61,8 %	84 (17/.) (1,2 %)	42 (8/.) 50,0 %	90 (18/.) (1,5 %)	60 (12/.) 66,8 %

Fehlerhafte Primärdiagnostik beim Mammakarzinom

Tabelle 2: Fehlerhafte Primärdiagnostik bei Mammakarzinom in den bis 2015 abgeschlossenen Begutachtungsverfahren nach Behandlungsjahr inkl. „Altfälle“ 2005 bis 2008 (n=30)

Zeitraum	n BF-Quote	2015	2014	2013	2012	2011	2010	2009	2008	2007	2006	2005
Begutachtungen bei Mammakarzinom	85/214 39,7 %	0/1	0/3	10/14 71,4 %	7/19 36,8 %	11/24 45,8 %	11/25 44,0 %	10/24 41,7 %	13/32 40,6 %	5/13 38,5 %	4/20 20,0 %	14/39 35,9 %
Fehler bei Primärdiagnostik	55/98 56,1 %	0	0	9/10	3/8	8/11	7/11	7/12	6/14	5/9	3/9	7/14
davon*												
Anamnese/Tastuntersuchung	8	/	/	1	2	1	2	/	/	2	/	/
Mammographie verkannt	27	/	/	7	1	2	5	1	3	3	2	3
Sonographie verkannt/ fehlerhaft	7	/	/	1	1	1	/	2	1	/	1	/
keine weiterführende Diagnostik (Bildgebung/PE)	42	/	/	8	3	5	4	5	6	5	3	3
Keine Sicherungsaufklärung/ zu langes Kontrollintervall	21	/	/	3	1	3	3	2	1	1	3	4
davon Fehler im Screening	11/15	/	/	4/4	1/1	1/1	2/3	1/2	1/2	0/1	/	1/1

* Mehrfachnennung

Dabei stieg in der Primärdiagnostik die Fehlerquote zwar von zuletzt durchschnittlich 50 Prozent wieder auf 61,8 Prozent an. Diagnostikfehler wurden aber in den Jahren 2010 bis 2015 von der Gutachterkommission im Durchschnitt nur noch bei sieben Patientinnen pro Begutachtungsjahr gegenüber acht beziehungsweise zwölf Patientinnen in den früheren 5-Jahreszeiträumen festgestellt.

Auch bei anderen Krebserkrankungen ist die Bestätigungsquote in den nordrheinischen Begutachtungen immer schon überproportional hoch und liegt derzeit im Bereich der Diagnostik bei 53 Prozent, was daran liegen mag, dass die Patientinnen und Patienten unter der sie betreffenden malignen Diagnose besonders leiden und bereits wissen, dass eine zeitliche Latenz zwischen den Beschwerden, der Diagnostik und der Krebsdiagnose („fatale Pause“) aufgetreten ist.

Mammakarzinom sechshäufigste Diagnose ex post

Die Diagnose eines Mammakarzinoms führt bei den nordrheinischen Behandlungsfehlerbegutachtungen

mit einem Anteil von 1,7 Prozent (zuvor 2,3 bzw. 2,6 %) derzeit als sechsthäufigste Haupterkrankung ex post die Liste der Gesamtzahl der häufigsten Erkrankungen an. Am häufigsten sind eine Gonarthrose (3,0 %), Koxarthrose (2,8 %), Koronare Herzerkrankungen inklusive Herzinfarkte (2,4 %), Weichteilverletzungen (2,1 %) und lumbale Bandscheibenschäden (2,0 %). Bei den am häufigsten fehlbehandelten Erkrankungen steht das Mammakarzinom mit 0,7 Prozent (zuvor 0,9 bzw. 1,5 %) nach den Weichteilverletzungen (0,9 %) und einer Koxarthrose (0,8 %) an dritter Stelle.

Verteilung der Vorwürfe zum Mammakarzinom

Von den 158 Verfahren beim Mammakarzinom betrafen 80 Verfahren Diagnosevorwürfe (BF-Quote: 61,3 %), darunter 42 von 68 Vorwürfen zur Primärdiagnostik (BF-Quote: 61,8 %) und 7 von 12 Vorwürfen bei Rezidiven (BF-Quote: 58,3 %). Zusätzlich stellte sich die Beurteilung zweier Pathologen als falsch positiv heraus: Statt einer „sklerosierenden Adenose“ eines im Screening als verdächtig eingestuftes Herdbefundes wurde fälschlicherweise ein Mammakarzinom diagnosti-

ziert mit der Folge der Haftung für eine Nachbestrahlung und eine passagere psychische Belastung durch die Krebsdiagnose. Eine fälschlich diagnostizierte Mammakarzinom-Metastase im Sentinellymphknoten bei einer Patientin mit rezidivierenden Papillomen mit gewünschter subkutaner Mastektomie bei eingeschränkt beurteilbarer Mammographie führte zu einer unnötigen Axilladissektion mit Wundheilungsstörungen. Fehlerhaft waren auch drei von zehn Verfahren zur Primärdiagnostik bei benignen Veränderungen, die zum Beispiel einmal behandlungsfehlerhaft zu einer nicht indizierten Quadrantenresektion führte.

Fehler bei der Primärdiagnostik

Für die Einzelfehleranalyse bezogen auf das Behandlungsjahr wurden zusätzlich 30 Verfahren in die Auswertung einbezogen, deren gutachtliche Bewertung zur Primärdiagnostik auch den Behandlungszeitraum 2005 bis 2008 betraf (*Tabelle 2*). Wichtig erscheint hier darauf hinzuweisen, dass zum Zeitpunkt der Auswertung nach Behandlungsjahr (noch) nicht alle möglichen Vorwürfe Berücksichtigung finden können, da die Patientinnen zum Zeitpunkt der Kenntnisnahme einer Brustkrebs-erkrankung fünf Jahre lang Zeit haben, um eine Überprüfung bei der Gutachterkommission Nordrhein zu beantragen.

Bei 55 der insgesamt 98 Begutachtungen zum Behandlungsjahr wurde eine fehlerhafte Primärdiagnostik festgestellt (BF-Quote: 56,1 %). 22 dieser 55 Patientinnen (40 %) waren im Behandlungsjahr der Fehlerfeststellung unter 50 Jahre alt, 28 Patientinnen im Alter von 50 bis 69 Jahre alt (50,9 %) und fünf älter als 69 Jahre (9,1 %). Der Vorwurf einer fehlerhaften Screening-Untersuchung wurde 15-mal erhoben und war 11-mal begründet. Es zeigte sich (*Tabelle 2*), dass die Zahlen der vorgeworfenen Fälle nach Behandlungsjahr stark variieren und daraus keine Tendenzen abzuleiten sind. Unterstellt man, dass es sich bei den überprüften Fällen um die Gesamtzahl der Frauen mit Diagnosevorwürfen handelt, dann wäre bezogen auf die Anzahl der jährlichen Neuerkrankungen in Nordrhein von etwa 9.000 Brustkrebsfällen mindestens von einer Fehlerquote von etwa ein Promille pro Jahr auszugehen. Hinzu kämen noch die MDK-Begutachtungen, die Gerichtsverfahren und eine Dunkelziffer.

Einzelfehler in der Primärdiagnostik

Bei 42 der 55 Patientinnen wäre aufgrund der 27-mal fehlerhaft beurteilten Mammographien und der sieben Sonographien (einmal lagen erhebliche technische Mängel vor) sowie aufgrund der Anamnese/des Tastbefundes eine weiterführende Diagnostik durch weitere Bildgebung und/oder eine Probebiopsie erforderlich gewesen. Die fehlerhaft erhobenen Mammographie-Befunde werden in *Tabelle 3* den richtigen Befunden gegenübergestellt.

Tabelle 3: Fehlerhafte Mammographiebefunde

Mammographie-befunde nach BI-RADS		Mammographie-Kontrolle	Screening
richtig	falsch	18 x	9 x
0	1	2 x	3 x
0	2	1 x	1 x
0	3	2 x	/
3	1	1 x	/
3	2	2 x	/
4	1	1 x	4 x
4	2	6 x	/
4	3	2 x	/
5	2	1 x	1 x

Klassifikation der Mammographie-Befundung nach Breast Imaging Reporting an Data System (BI-RADS) nach ACR (American College of Radiology)

- 0 Unvollständige mammographische Untersuchung, weitere Bildgebung notwendig
- 1 Negativ
- 2 Gutartiger Befund (z. B. Fibroadenom, Zyste, Lipom)
- 3 Vermutlich gutartiger Befund (Malignomwahrscheinlichkeit < 2 %), Kontrolluntersuchung empfohlen (in 6 Monaten)
- 4 Verdächtig; Biopsie empfohlen
- 5 Hochverdächtig: (Karzinomwahrscheinlichkeit > 95 %). Biopsie notwendig
- 6 Biopsie erfolgt, Malignität schon nachgewiesen

Einmal wurde statt des suspekten Befundes (BI-RADS 4a) im Nachgang zum Screening fehlerhaft eine unauffällige Zyste punktiert und dieser Umstand nicht bemerkt. Ein durch den Zweitbegutachter im Screening dann einvernehmlich diagnostizierter hochverdächtiger BI-RADS 4 c/5-Befund wurde behandlungsfehlerhaft versehentlich der Patientin als „unauffälliger Befund“ mitgeteilt, wodurch dank Eigeninitiative der Patientin jedoch kein Gesundheitsschaden eintrat. Bei 21 Patientinnen fehlte es an einer Sicherungsaufklärung über notwendige weitere Maßnahmen beziehungsweise war das Kontrollintervall zu lang oder es war gar nicht terminiert worden.

Beweiserleichterungen bei Befunderhebungsfehlern

Trotz nachvollziehbarem Tastbefund von etwa 2 cm bei einer 25-jährigen Patientin wurde entgegen dem Algorithmus der S3-Leitlinie für symptomatische Patientinnen nach regelrecht durchgeführter Sonographie in 2009 mit unauffälligem Befund keine PE veranlasst. Bis zum Beweis des Gegenteils gilt bei diesen Patientinnen, dass ein umschriebener Knoten karzinomverdächtig ist. Die versäumte PE stellt einen Befunderhebungsfehler dar, mit der Folge einer Beweislastumkehr bezüglich einer eingetretenen Prognoseverschlechterung. Bei Größenprogredienz wurde nach sechs Monaten vom Gynäkologen eine Mammographie angefordert, die ein 6 cm großes Mammakarzinom mit N2-Lymphknotenstatus aufdeckte und zur radikalen Mastektomie führte.

Therapieverzögerung

Die vorwerfbareren Therapieverzögerungen lagen zwischen Tagen, wenigen Wochen und drei Jahren, das heißt im Durchschnitt bei circa acht Monaten (*siehe Tabelle 4*). Die Tumorstadien zum Zeitpunkt der verspäteten Detektion des Mammakarzinoms werden in *Tabelle 5* dargestellt. Bei 20 Patientinnen hatte die fehlerhafte Diagnostik in Bezug auf die verzögerte Therapie eine Prognoseverschlechterung zur Folge. Dies war beispielsweise nicht der Fall, wenn der Zeitraum bis zur endgültigen Diagnosestellung verhältnismäßig kurz war (~ < 6 Monate), sich der Befund nicht oder kaum verändert hatte oder die gleiche Therapie nötig wurde.

Für die Patientinnen ist gerade dieser Punkt manchmal schwer nachzuvollziehen, wie sich aus den Antragschreiben ergibt, da allgemein davon ausgegangen wird, dass eine Diagnose- beziehungsweise Therapieverzögerung gleichzusetzen ist mit einer Prognoseverschlechterung. Nicht immer aber ist die Ausgangssituation bei derben Drüsenkörper und/oder Zysten einfach zu beurteilen. Auch können minimale Veränderungen im Verlauf – dann imposant – konfluieren. Das Dilemma der teilweise überzogenen Erwartungen an die Primärdiagnostik wird auch in der abgelaufenen Leitlinie der DGGG 2011 (*AWMF 015/047 (S1)*) „Das nicht erkannte Mammakarzinom“ deutlich. Hierzu ein Zitat aus der Laienpresse [1]: „Je früher einer Brustkrebserkrankung erkannt wird, desto besser ist sie therapierbar. Von daher ist eine vom Facharzt veranlasste, richtige Krebsvorsorgeuntersuchung unerlässlich. Wird diese vom Arzt nicht angeordnet, wird es für ihn teuer und für die Patientin lebensgefährlich“. In dem hier zitierten, vor dem OLG Hamm (*Az.: 3 U 57/13*) zulasten des Arztes geführten Verfahren, wurde einer 66-jährigen Patientin ein Schadensersatz von 20.000 Euro zugesprochen, da der Arzt die Patientin im Jahr 2008 nicht darüber informiert hatte, dass sie an einer Screeninguntersuchung hätte teilnehmen können. Nach einer Mammographie mit unauffälligem Befund in 2001 und jährlichen Früherkennungsuntersuchungen mit Sonographien wurde erst in 2010 wieder eine Mammographie von ihm veranlasst, die dann die Brustkrebserkrankung aufdeckte.

Ob und inwieweit nach Verfahren vor der Gutachterkommission Entschädigungszahlungen durch den Haftpflichtversicherer geleistet werden, obwohl von der Kommission Ansprüche in Hinblick auf eine Prognoseverschlechterung verneint wurden, wäre eine interessante Frage.

Risikofaktoren

In *Tabelle 6* wird dargestellt, mit welcher klinischen Symptomatik die Patientinnen den belasteten Arzt ex ante aufsuchten, das heißt ob ein Tastbefund berichtet wurde und ob eine familiäre Risikosituation zum Brustkrebs beziehungsweise beide Angaben vorlagen. Etwa die Hälfte der 55 Patientinnen (47 %) stellte sich zur Vorsorge (inklusive alle positiven Screening-Fälle) mit leerer Anamnese vor. Allein bei sieben dieser 26

Tabelle 4: Kausalschaden Therapieverzögerung

Fehler bei Primärdiagnostik	55	100,0 %
bis wenige Wochen	13	23,6 %
3–6 Monate	18	32,7 %
> 6–9 Monate	7	12,7 %
> 9–12 Monate	6	10,9 %
> 12–24 Monate	6	10,9 %
> 24 Monate bis 36 Monate	5	9,1 %

Patientinnen hätte durch die Vorsorge die Chance bestanden, das bestehende Mammakarzinom frühzeitig zu erkennen und eine Prognoseverschlechterung zu vermeiden.

Diskussion

Mit etwa 70.000 Neuerkrankungen jährlich ist Brustkrebs die häufigste Krebserkrankung der Frau, die zudem meist frühzeitig, das heißt vor dem 55. Lebensjahr auftritt. Laut dem Krebsregister des Robert-Koch-Instituts [2] stieg die Zahl der Neuerkrankungen (in 2004 ging man von 55.000 Neuerkrankungen bundesweit aus) seit Einführung des Mammographie-Screenings in Deutschland ab 2005 zunächst sprunghaft auf 72.000 an, ist aber seit 2009 wieder leicht rückläufig. Man geht davon aus, dass in der ersten Phase des Screenings viele Tumore deutlich früher entdeckt wurden als ohne Screening – insbesondere wenn noch kein Tastbefund vorliegt – und dass auch einige Tumore

diagnostiziert werden, die sonst lebenslang unerkannt geblieben wären und keine Beschwerden verursacht hätten („Überdiagnose“). In Nordrhein-Westfalen leben etwa 18 Millionen Menschen, davon 9,4 Millionen in den Regierungsbezirken Düsseldorf und Köln, für die die Gutachterkommission Nordrhein zuständig ist. Nach dem Epidemiologischen Krebsregister Nordrhein-Westfalen – Datenreport 2013 [3] wurden in NRW 16.797 Neuerkrankungen mit Brustkrebs bei Frauen registriert. Für die Regierungsbezirke Düsseldorf und Köln muss man daher von etwa 9.000 Neuerkrankungen pro Jahr ausgehen.

Ziel des Mammographie-Screenings ist es, Brustkrebs möglichst frühzeitig in prognostisch günstigerem Stadium zu entdecken. Weiterhin, die Rate der Intervallkarzinome möglichst gering zu halten und damit auch die Zahl der falsch-negativen Diagnosen zu minimieren. Es gilt, durch die Ausschöpfung der neben der Mammographie möglichen Bildgebung (Sonographie / MRT) unnötige Biopsien zu vermeiden [4]. Zum einen wegen der Komplikationen oder Narben, vor allem aber auch in Hinblick darauf, dass Patientinnen mit häufigeren Biopsien „müde“ werden und eine weitere Diagnostik im Verlauf womöglich ablehnen. Der Ermittlung der Intervallkarzinome und von falsch-negativen Befunden („minimal signs beziehungsweise missed cancer“) kommt im Rahmen der Qualitätssicherung des Screenings eine große Bedeutung zu, da diese Fälle, die gerade vermehrt in den dichten Mammæ gefunden werden, genutzt werden können, um Fallstricke zu erkennen und die Qualität zukünftiger Untersuchungen durch systematisches Review zu verbessern.

Tabelle 5: Tumorstadium zum Zeitpunkt der Erkennung und Gutachterliche Einschätzung der Prognoseverschlechterung

Fehler bei Primärdiagnostik (55 Patientinnen)	n	Stadium n. TMN-Klassifikation nach UICC bzw. AJCC (2003); Zahlen in Klammern=Screening							
		0	I	IIA	IIB	IIIA	IIIB	IIIC	IV
Einschätzung Prognose in Bezug auf Stadium/Therapie (-verzögerung)	n	0	I	IIA	IIB	IIIA	IIIB	IIIC	IV
n	55	3	17	18	5	7	1	2	2
Nicht bewert-(et/bar)	4	/	/	2 (1)	/	1	/	/	1
Keine Änderung	31	3	17 (6)	9 (2)	1	1	/	/	/
Verschlechterung	20	/	/	7	4 (1)	5	1	2	1

Fehlerhafte Primärdiagnostik beim Mammakarzinom

Tabelle 6: Klinischer Status ex ante bei Patientinnen mit vorwerfbaren Fehlern des Arztes bei der Primärdiagnostik mit Einschätzung der Prognoseverschlechterung

Fehler bei Primärdiagnostik (55 Patientinnen)					
Eingeschätzte Prognoseänderung	n	Vorsorge	mit Tastbefund*	Fam. Risiko	Tastbefund und fam. Risiko
Anzahl	55	26	20	4	5
Nicht bewert-(et/bar)	4	2	2	/	/
Keine Änderung	31	17	10	3	1
Verschlechterung	20	7	8	1	4

* zum Fehlerzeitpunkt (durch die Patientin); 3 x Mamillensekretion

Schon aufgrund der sehr geringen Fallzahlen, aber auch weil es sich um ein stark selektives Patientengut handelt, sind die Verfahren der Gutachterkommissionen wenig geeignet, allgemein gültige Erkenntnisse in Bezug auf die Behandlungen einzelner Erkrankungen zu erbringen. Die Daten können beispielsweise auf keinen Fall für die Bewertung einer „Versorgungsqualität“ herangezogen werden, da hier keine flächendeckende, sondern eine Einzelfallbewertung zugrunde liegt, die eine Verallgemeinerung nicht zulässt. Über die Qualität des Mammakarzinom-Screenings können nur die Screening-Verfahren selbst durch entsprechende Evaluationen Auskunft geben. Unseres Erachtens können und sollten Behandlungsfehlerbegutachtungen aber genutzt werden, um typische Fehler und Fallstricke zu erkennen und sie für die Behandlungsfehlerprophylaxe zugänglich zu machen.

Aufgabe der Gutachterkommission

Die Gutachterkommission und Schlichtungsstellen, aber auch die Gerichte und die Begutachtungen des Medizinischen Dienstes sind dafür da, zu prüfen, ob dem Arzt ein Behandlungsfehler in Diagnostik oder Therapie vorzuwerfen ist, durch den der Patient einen Gesundheitsschaden erlitten hat oder voraussichtlich erleiden wird [5]. Wird ein solcher Vorwurf durch die Begutachtung bestätigt und ein Kausalschaden festgestellt, dann greift in der überwiegenden Zahl der Fälle die Haftpflichtversicherung des Arztes, wie wir aus früheren Evaluationen wissen, damit der eingetretene Kausalschaden wenigstens finanziell abgegolten wird. Die Diagnostik des Mammakarzinoms ist in manchen

Fällen nicht einfach. Für die vor der Gutachterkommission geführten Verfahren zur Primärdiagnostik des Mammakarzinoms muss in Hinblick auf die hohe Bestätigungsquote einschränkend gesagt werden, dass zum Zeitpunkt der Antragstellung vielen Frauen bereits bekannt ist, dass eine zeitliche Verzögerung bis zur Diagnosestellung aufgetreten war. Dies ist beispielsweise auch bei Diagnosevorwürfen bei anderen Krebserkrankungen, aber auch bei unerkannt gebliebenen Frakturen in den Begutachtungen der Fall. Es kommt daher darauf an, zu ergründen, ob zu einem früheren Zeitpunkt eine Feststellung der Krebserkrankung möglich gewesen wäre, ob die Verzögerung dem in Anspruch genommenen Arzt anzulasten ist und ob die darauf kausal beruhende Therapieverzögerung zu einer Prognoseverschlechterung geführt hat.

Selbst im Screening werden bekanntermaßen immer wieder Fälle entdeckt, in denen – ex post – bereits zu einem frühen Zeitpunkt Hinweise auf die Brustkrebs-erkrankung bestanden haben. Diese Fälle sind abzugrenzen von echten Intervallkarzinomen. Problematische Fälle werden durch das Screening regelmäßig den betroffenen Frauen bekannt gemacht und führen daher unter Umständen zu einem Anstieg der Fallzahlen vor der Gutachterkommission, um die Frage der Vorwerfbarkeit und der Kausalität prüfen zu lassen. Obwohl die Feststellung einer Brustkrebs-erkrankung heute durch die technischen Verbesserungen der digitalen Mammographie, durch die Qualitätsanforderungen an im Screening mitwirkende Ärzte, aber auch durch die erarbeiteten Leitlinien, sicherer ist als noch vor 20 Jahren, können daher durchaus häufiger Be-

handlungsfehlervorwürfe begründet sein, da mehr Erkrankungen detektiert werden.

Fazit

Die Auswertungen der Begutachtungsverfahren der Gutachterkommission Nordrhein lässt keine verallgemeinernde Bewertung der Versorgungsqualität in Deutschland zu. Die Auswertungen der festgestellten Fehler sind jedoch geeignet, die Arbeit von Ärzten verbessern zu helfen. Wichtig erscheint, dass die gegenüber dem einzelnen Arzt festgestellten Fehler von ihm genutzt werden, um die Versorgung seiner Patienten zu reflektieren. Dies geschieht auch im Screening, wo zwischen zwei Screening-Einheiten aufgetretene Brustkrebskrankungen regelmäßig aufgearbeitet und analysiert werden. Dass dabei auch Fehler in der Begutachtung ex post in Kenntnis des weiteren Verlaufs aufgedeckt und Patientinnen hierüber informiert werden, spricht für einen verantwortungsvollen Umgang und nicht primär für einen Qualitätsmangel.

Das Kennen und Beachten von Leitlinien ist in der Versorgung von Patienten geboten. Der Arzt schuldet der Patientin oder dem Patienten den Facharztstandard und eine befundangemessene Betreuung. Eine Unterschreitung sollte vermieden werden. Gerade bezogen auf das Mammakarzinom ist das Einhalten von Kontrollintervallen bei noch unklaren Befunden mit Terminierung der nächsten Untersuchung im Rahmen einer Sicherungsaufklärung, also eine „aktive Führung“ der Patientin, im Verlauf wichtig.

Dieser Verantwortung sollte sich der Arzt bewusst sein, gerade auch wenn eine verunsicherte Patientin mit einem Tastbefund zu ihm kommt, den er nicht nachvollziehen kann. Hier sollte die Patientin ernst genommen, zeitnah zur Kontrolle wieder einbestellt und bei weiterhin bestehendem Befund zeitnah zur bildgebenden Diagnostik überwiesen werden. Eine Mammasonographie ist in der Primärdiagnostik keine sichere Methode zur Aufdeckung eines Mammakarzinoms.

Die Möglichkeiten der EDV können helfen, um die Patientinnen herauszufiltern, bei denen eine weitere Diagnostik im Intervall geboten war und die sich aus vom Arzt nicht zu klärenden Gründen nicht wie-

der vorgestellt hat. Haftet der Arzt doch womöglich für den gesamten Verlauf, der sich im Anschluss an eine fehlerhafte Behandlung entwickelt, was im Falle einer Krebserkrankung unter Umständen mehrere Jahre mit Prognoseverschlechterung bedeuten kann. Wichtig ist, dass ein nach Überweisung eingegangener Befundbericht, beispielsweise einer Mammographie, aber auch das Ergebnis einer Probeentnahme „nicht zu den Akten gelegt wird“, ohne die Patientin im Rahmen einer zu dokumentierenden Sicherungsaufklärung telefonisch oder schriftlich (sicher) davon in Kenntnis zu setzen und sie über die notwendig werdenden Schritte und das Aufsuchen eines Arztes zur zeitnahen Besprechung und Planung zu informieren. Der Arzt kann nicht mit Sicherheit davon ausgehen, dass sich die Patientin zeitnah wieder vorstellt oder sich nach den noch ausstehenden Befundergebnissen erkundigt.

Professor Dr. med. Hans Georg Bender
und Professor Dr. med. Ulrich Mödder sind
Stellvertretende Geschäftsführende Kommissionsmitglieder
und Dr. med. Beate Weber ist die für die Dokumentation
und Auswertung zuständige Referentin der Geschäftsstelle
der Gutachterkommission für ärztliche Behandlungsfehler
bei der Ärztekammer Nordrhein.

[1] <http://www.n-tv.de/ratgeber/Brustkrebs-nicht-diagnostiziert-Frauenarzt-haftet-article11356231.html>

[2] http://www.rki.de/DE/Content/Service/Presse/Pressemitteilungen/2015/11_2015.html

[3] http://www.krebsregister.nrw.de/fileadmin/user_upload/dokumente/veroeffentlichungen/Report_2015/EKR_NRW_2015_Jahresbericht_Internet_pro.pdf

[4] <https://www.kooperationsgemeinschaft-mammographie.de>

[5] Laum HD, Smentkowski U. Ärztliche Behandlungsfehler – Statut der Gutachterkommission Nordrhein. Kurzkommentar. Deutscher Ärzte-Verlag

Verkennen einer Vulvaneoplasie wegen fehlender Inspektion

Ärztinnen und Ärzte sind verpflichtet, bei der Krebsvorsorge des weiblichen Genitales eine leitliniengerechte Befundung der Vulva und Vagina zu erheben und diese zu dokumentieren.

von Jörg Baltzer, Rainer Rosenberger und Beate Weber

In den vergangenen Jahren ist es zu einer deutlichen Zunahme der prämaligen und malignen Erkrankungen der Vulva gekommen. Bei den Präneoplasien wird zwischen den u-VIN-Veränderungen, die virusassoziiert sind, und den d-VIN-Veränderungen unterschieden, die HPV-negativ sind und typischerweise auf dem Boden chronischer vulvärer Erkrankungen entstehen. Bei den d-VIN-Veränderungen handelt es sich zumeist um unifokale Läsionen. Für die u-VIN-Veränderungen ist eine Multifokalität beziehungsweise Multizentrität charakteristisch. Als Virustypen kommen am häufigsten HPV 16 und 18 in Frage. Der Anstieg der VIN-Inzidenz ist bei Frauen unter 50 Jahre besonders ausgeprägt [1]. Insofern handelt es sich bei den Präneoplasien und Neoplasien der Vulva nicht mehr um eine Erkrankung der älteren beziehungsweise der alten Frau.

In den Leitlinien wird bei der Krebsvorsorge des weiblichen Genitales obligatorisch eine Befundung der Vulva und Vagina verlangt (vgl. *Leitlinie zur Diagnostik, Therapie und Nachsorge des Vulvakarzinoms und seiner Vorstufen*, AWMF - Registernummer 015/059). Werden Vulva und Vagina nicht in Augenschein genommen, so liegt ein Befunderhebungsfehler vor, vor allem wenn wiederholt vulväre Beschwerden beklagt und/oder eine Lokalthherapie verschrieben wurde. Da solche Klagen in der gynäkologischen Praxis häufig sind, muss die vorgenommene Inspektion zur Befunderhebung auch entsprechend dokumentiert werden (siehe *Leitlinie a.a.O., Langfassung S. 70*), will sich der Arzt nicht einem Haftungsrisiko aussetzen. Dabei sind auffällige Veränderungen hinsichtlich ihrer Lokalisation, Anzahl und Verteilung, Größe, Begrenzung und Farbe zu beschreiben (siehe a. a. O.), was eine Dokumentation in der Krankenakte beziehungsweise der Patientenakte bedeutet. Diese Dokumentationspflicht ist keine bloße Empfehlung, die je nach Praxisübung mehr oder weniger genau zu befolgen sein könnte, deren praktische Umsetzung also im Belieben des Untersuchers stünde [2].

Der Gesetzgeber hat den Behandelnden in § 630f Abs. 1 BGB verpflichtet, zum Zwecke der Dokumentation im unmittelbaren zeitlichen Zusammenhang eine Patientenakte in Papierform oder elektronisch zu führen. Darin hat er sämtliche, aus fachlicher Sicht für die derzeitige und künftige Behandlung wesentlichen Maßnahmen und deren Ergebnisse aufzuzeichnen, insbesondere Untersuchungen, Untersuchungsergebnisse und Befunde (siehe a. a. O., Abs. 2). Welche Maßnahmen im vorliegenden Fall durchzuführen waren, ergibt sich aus der zitierten Leitlinie. Es hätte demnach in der Patientenakte unter anderem aufgezeichnet werden müssen, dass die Vulva in ihrer Gesamtheit (Mons Pubis, Schamlippen, Klitoris, Scheidenvorhof) klinisch inspiziert wurde, und zwar auch im Wiederholungsfalle. Grundsätzlich genügt eine Aufzeichnung in Stichworten, durch die Irrtümer beim nachbehandelnden Arzt vermieden werden (vgl. *BGH VersR 1992, 745*). Hat sich kein krankhafter, suspekter oder sonst von der Norm abweichender Befund ergeben, genügt ein Vermerk „o. B.“. Diente die Untersuchung der Ausräumung eines Verdachts oder zur Abklärung eines Beschwerdebildes, müssen auch negative Befunde dokumentiert werden (*BGH VersR 1995, 706*; *OLG Stuttgart VersR 1998, 1550*).

Die rechtlichen Konsequenzen einer unterbliebenen oder mangelhaften Dokumentation sind erheblich. Nach § 630h Abs. 3 BGB wird vermutet, dass der Arzt die Maßnahme nicht getroffen hat, wenn er sie entgegen § 630f Abs. 1 oder 2 BGB nicht aufgezeichnet hat. Zwar kann der Arzt im Prozess diese Vermutung etwa durch Zeugenbeweis widerlegen. Der Beweis ist aber häufig schwierig zu führen. Im Verfahren vor der Gutachterkommission führt die Vermutungswirkung zur Feststellung eines Behandlungsfehlers, weil die Gutachterkommission ihrer Beurteilung die Dokumentation zugrunde legt. Nach ihrem Statut ist keine Vernehmung von Zeugen oder Beteiligten vorgesehen. Es handelt sich eben nicht um ein gerichtliches Verfahren. In den letzten Jahren wurden fünf Diagnosefehler

bei ähnlich gelagerten Fällen bestätigt, davon bei drei Carcinoma in situ-Veränderungen und zwei Vulvakarzinomen mit Prognoseverschlechterung.

Sachverhalt

Die 32-jährige Patientin gibt an, dass sie am 15. November 2013 mit juckenden Beschwerden im Intimbereich und einem starken Ausfluss den behandelnden Gynäkologen aufgesucht habe. Wegen der langen Wartezeit habe sie ohne ärztliche Untersuchung ein Rezept für eine Lokalthherapie erhalten. Es sei aber nur eine vorübergehende Besserung eingetreten, sodass sie sich am 12. Februar und am 25. März erneut vorgestellt habe. Der Arzt habe von einer Entzündung gesprochen, die mit einem Schnupfen vergleichbar sei. Dies sei nichts Schlimmes und komme häufiger vor. Bedingt durch einen Umzug habe sie dann trotz Fortbestehens der Symptomatik erst verzögert einen zweiten Gynäkologen aufgesucht, der die Beschwerden mit ihrem Nuvaring in Verbindung gebracht habe. Es seien Gynophilus® (Lactobacillus casei rhamnosu) und Ovestin® (Estriol) verordnet worden. Bei ausbleibender Besserung habe sie am 2. Oktober einen dritten Arzt aufgesucht, der sofort eine offene Stelle erkannt und mittels einer Salbe behandelt habe. Beim Kontrolltermin wäre dann eine Operation vereinbart worden, die am 17. Dezember ein „Carcinoma in situ (VIN III)“ erbracht habe. Ihrer Ansicht nach hätte die fortgeschrittene Neoplasie frühzeitiger erkannt und behandelt werden können.

Die belasteten Gynäkologen weisen den Behandlungsfehlervorwurf zurück. In den Ambulanzunterlagen des zweitbelasteten Gynäkologen ist unter dem 11. September 2014 ein Untersuchungsbefund dokumentiert. Es heißt: „Ausfluss, Geruch, Juckreiz. Dysmenorrhoe vor 4 Jahren. Syphilis bei Blutspende. Döderlein“. Die weitere handschriftliche Eintragung ist nicht zu entziffern. Der zytologische Abstrichbefund im Rahmen der Krebsfrüherkennung ergab einen PAP I. In seiner Stellungnahme gibt der Arzt an, dass die Patientin sich nur dieses eine Mal bei ihm vorgestellt habe. Es habe sich bei liegendem Nuvaring im Nativpräparat eine unspezifische intravaginale Entzündung gefunden, es sei der Einsatz von lokalen Östrogenen empfohlen worden. Bei Fortbestehen der Beschwerden sei eine Wiedervorstellung angeraten worden, die nicht erfolgt sei.

Im Ausdruck der Karteikarte des erstbelasteten Gynäkologen heißt es am 15. November: „Gesichert Fluor vaginalis. Gesichert routinemäßiger Papanicolaou-Abstrich der Zervix“. Unter Befund heißt es: „Gespräch, Magenprobleme seit drei Monaten. SD-Werte sind kontrolliert worden. Nach Absetzen der Pille Hormonwerte kontrolliert im Klinikum, waren im Wesentlichen o.k. Min. Androstendion, möchte Nuvaring (sonst Valette vom Klinikum). Hat erhöhte Leberwerte, von Pille abgeraten. US aktuell negativ, kontrolliert. Chlamydien waren negativ, alle Geschlechtskrankheiten negativ. Uterus normal groß, anteflektiert, Adnexe palpatorisch frei. Portio originär. PAP nativ Clue cells, Aminokolpitis, Amintest positiv“. Dokumentiert ist „Rezeptur von Arilin® (Metronidazol) sowie von Gynophilus®. (Lactobacillus Casei Rhamnosus), PAP II“. In seiner Stellungnahme gibt der Gynäkologe an, die Patientin habe am 15. November nicht über Juckreiz berichtet. Vielmehr wäre die Diagnose der bakteriellen Vaginose ein Zufallsbefund aufgrund des Nativpräparates gewesen.

Bei der Wiedervorstellung am 27. Januar wurde dokumentiert: „Gesichert Dysmenorrhoe. Gesichert Konzeptionsverhütung“. Am 12. Februar lautete es weiter: „Pilzinfektion, gegangen wegen Wartezeit 1 Std. ohne festen Termin. Rezeptur Kadefungin®“. Die Dokumentation am 25. März vermerkte: „Krebsvorsorge. Gesichert Fluor vaginalis. Nuvaring. Rezept Arelin®“. Als Befund wurde schriftlich festgehalten: „Mammae palpatorisch frei, Uterus normal groß, Adnexe palpatorisch frei, nativ Clue cells, Portio originär. PAP. Gesicherte bakterielle Vaginose“. In seiner Stellungnahme verneint der belastete Gynäkologe eine Klage oder ein Hinweis auf Juckreiz am äußeren Genitale zu diesem Zeitpunkt. Es hätten keinerlei Auffälligkeiten im Bereich des äußeren Genitales vorgelegen.

Vom nicht beschuldigten Gynäkologen wurde die Patientin am 2. Oktober untersucht. Dokumentiert wurde: „Patientin kommt zur Vorsorgeuntersuchung, letzte Periode 07.09.2014. Zyklus regelmäßig. Befund: Abdomen weich, ohne Abwehrspannung, Leisten beidseits fest, keine Lymphknoten palpabel. Vulva leicht gerötet, leichte Schwellung im Bereich des hinteren Introitus (DD Kratzspuren/Kondylom), Vagina unauffällig, Portio glatt, Uterus normal groß, anteflektiert, mobil, nicht dolent. Adnexe beidseits palpatorisch unauffällig. Douglas frei, ohne Resistenzen. Mammae beidseits

Verkennen einer Vulvaneoplasie wegen fehlender Inspektion

weich, keine Resistenzen palpabel. Axillae beidseits frei“. Als Diagnose ist dokumentiert: „CA-Vorsorge, Aminkolpitis, Vulvacandidose, Antikonzepktion. Zunächst Arilin®, dann Nystaderm comp.® Kontrolle des Befundes in 8 Wochen“. Bei der Kontrolle vom 24. November wurde dokumentiert: „...Vulva: Immer noch kleines, stecknadelkopfgroßes Ulkus im Bereich des hinteren Introitus ...“. Zur Therapie ist dokumentiert: „Punch-Biopsie“. Dem histopathologischen Befund der Gewebeentnahme ist zu entnehmen, dass es sich um „Anteile eines epidermoiden Carcinoma in situ (VIN III) neben dysplasiefreiem Plattenepithel, kein Nachweis eines invasiven Plattenepithelkarzinoms“ handelte. Wegen unklarer Resektionsgrenzen wurde die Patientin zur Nachresektion überwiesen, die am 4. Februar komplikationslos unter Ausschluss weiterer Veränderungen durchgeführt wurde. Im Verlauf trat eine Nahtdehiszenz auf.

Beurteilung

Beiden Gynäkologen ist ein Befunderhebungsfehler vorzuwerfen, da sie es unterließen die Patientin im Rahmen der Krebsvorsorge standardgerecht zu untersuchen. Ein Untersuchungsbefund der Vulva und Vagina ist weder am 15. November noch bei der Krebsvorsorgeuntersuchung am 25. März bei erneut gesichertem Fluor vaginalis vom erstbelasteten Gynäkologen durchgeführt worden. Es findet sich nur die Beschreibung von Uterus, Adnexen und Portio. Die im Formblatt für Krebsvorsorgeuntersuchungen angekreuzte „unauffällige Inspektion der Vulva“ kann bei Vorliegen von Beschwerden nicht als Beweis ausgeschlossener Veränderungen der Vulva anerkannt werden. Dies hätte zudem auch für den Uterus, die Adnexen und die Portio gegolten, die jedoch in der Karteikarte explizit aufgeführt werden. Die Angaben im Formblatt dienen der Information des Zytologen und sind beweisrechtlich nicht gleichzusetzen mit einer sachgerechten Befundbeschreibung, an der es hier in Bezug auf die Vulva fehlt.

Die Leitlinie der Deutschen Gesellschaft für Gynäkologie und Geburtshilfe [3] stellt dies eindeutig fest: „Ein spezifisches Screening zur Detektion des Vulvakarzinoms und seiner Vorstufen existiert nicht, eine suffiziente Untersuchung der gesamten Vulva ist obligater Bestandteil der gynäkologischen Krebsvorsorgeuntersuchung.“ Auch in der Leitlinie der Arbeitsgemeinschaft gynäkologische Onkologie [4] wird darauf

hingewiesen, dass eine suffiziente Untersuchung der gesamten Vulva obligatorischer Bestandteil der gynäkologischen Krebsfrüherkennungsuntersuchung sei, die hier behandlungsfehlerhaft unterlassen wurde.

Da es sich bei der letztendlich diagnostizierten vulvären intraepithelialen Neoplasie Grad III um eine Veränderung handelt, die sich auf chronisch verändertem, mit dem Auge erkennbarem Terrain der Vulva entwickelt, ist es nicht vorstellbar, dass bei der Untersuchung am 11. September durch den zweitbelasteten Gynäkologen keine Veränderung vorhanden gewesen sein soll, die dann sechs Wochen später beim dritten, nicht beschuldigten Gynäkologen aufgefallen ist. Der gültigen Literatur ist zu entnehmen, dass es sich bei dieser Veränderung nicht um einen akut auftretenden Befund, sondern um ein chronisch verlaufendes Krankheitsbild handelt [5, 6]. In den entsprechenden Leitlinien wird ausgeführt, dass die Diagnostik primär klinisch erfolgt, das heißt durch die Inspektion, gegebenenfalls ergänzt durch eine Vulvoskopie, wobei bei auffälligen Befunden die Gewebeentnahme zur eindeutigen Klärung durchgeführt werden muss (*DGGG-Leitlinie* [3]; *AGO-Leitlinie* [4]; [7, 8, 9, 10, 11]).

Letztendlich konnte die Läsion bei dieser Patientin durch die geeignete Operation [12] lokal im Gesunden entfernt werden, sodass durch die Diagnoseverzögerung der Gynäkologen um knapp acht Monate beziehungsweise um sechs Wochen zum Glück kein weiterer Schaden entstand. Ein Rezidivrisiko beziehungsweise die Ausbildung eines echten Karzinoms als Folge ist unwahrscheinlich. Inwieweit die beklagten psychischen Beeinträchtigungen in Form einer anhaltenden Depression eine Folge der verspäteten Diagnose der ausgeheilten Veränderung sind, kann von der Gutachterkommission nicht festgestellt werden.

Professor Dr. med. Jörg Baltzer ist Stellvertretendes Geschäftsführendes Kommissionsmitglied, **Vorsitzender Richter am Oberlandesgericht a. D.** **Rainer Rosenberger** ist Stellvertretender Vorsitzender und **Dr. med. Beate Weber** ist die für die Dokumentation und Auswertung zuständige Referentin der Geschäftsstelle der Gutachterkommission für ärztliche Behandlungsfehler bei der Ärztekammer Nordrhein.

[1] **Dannecker C.** Prämaligne und maligne Veränderungen der Vulva in: Erkrankungen der Vulva hrsg. W. Janni, N. de Gregorio, L. Schwentner, R. Kürzl, DeGryter Verlag Berlin -Boston 2016

[2] **Ulsenheimer K, Erlinger R.** Juristische Aspekte, in: Praxis der Gynäkologie und Geburtshilfe, Hrsg. J. Baltzer, K. Friese, M. Graf, F. Wolff, Thieme, Stuttgart - New York, 2004

[3] **Deutsche Gesellschaft für Gynäkologie und Geburtshilfe.** Diagnostik und Therapie des Vulvakarzinoms und seiner Vorstufen, in: Leitlinien der Gynäkologie und Geburtshilfe, Kramarz-Verlag, Berlin, 2010

[4] **AGO Interdisziplinäre S2 K-Leitlinie für die Diagnostik und Therapie des Vulvakarzinoms und seiner Vorstufen,** Zuckschwerdt-Verlag, München, 2009

[5] **Baltzer J, Löning T, Riethdorf L, Sinn HP, Wagner G.** Klassifikation maligner Tumoren der weiblichen Genitalorgane, Springer, Berlin - Heidelberg - New York, 2005

[6] **Baltzer J.** Tumoren der Vulva - Präkanzerosen, in: Praxis der Gynäkologie und Geburtshilfe, Hrsg. J. Baltzer, K. Friese, M. Graf, F. Wolff, Thieme, Stuttgart - New York, 2004

[7] **Costa SD.** Prämaligne Erkrankungen der Vulva, in: Die Gynäkologie, Hrsg. M. Kaufmann, S.D. Costa, A. Scharl, Springer, Berlin - Heidelberg - New York, 2013

[8] **Dannecker C, Maurer S, Kolben M.** Risikofaktoren, Ätiologie, Prävention und Früherkennung, in: Manual Malignome der Vulva und Vagina - Empfehlungen zur Diagnostik, Therapie und Nachsorge, Tumorzentrum München, 2. Auflage, Zuckschwerdt-Verlag, München, 2011

[9] **Gallwas J, Höss C, Dannecker C.** Behandlung präneoplastischer Läsionen, in: Manual Malignome der Vulva und Vagina - Empfehlungen zur Diagnostik, Therapie und Nachsorge, Tumorzentrum München, 2. Auflage, Zuckschwerdt-Verlag, München, 2011

[10] **Kürzl R.** Diagnostik, in: Manual Malignome der Vulva und Vagina - Empfehlungen zur Diagnostik, Therapie und Nachsorge, Tumorzentrum München, Zuckschwerdt-Verlag, München, 2011

[11] **Petersen EE.** Farbatlas der Vulvaerkrankungen, 3. Auflage, Kaymogyn-Verlag, Freiburg, 2013

[12] **Wallwiener D, Jonat W, Kreienberg R, Friese K, Diedrich K, Beckmann MW.** Atlas der gynäkologischen Operation, Thieme, Stuttgart - New York, 2009

Befunderhebungsfehler vor der Verordnung von Kontrazeptiva

Bei erniedrigter Aktivität von Protein C kann sich die Verordnung eines Kontrazeptivums als kontraindiziert erweisen. Es stellt einen Befunderhebungsfehler dar, wenn bei einem entsprechenden Vorbefund vom behandelnden Frauenarzt ein hereditärer Protein C-Mangel zuvor nicht ausgeschlossen wird.

Dies gilt insbesondere auch vor der Verordnung eines kombinierten Östrogen-Gestagen-Kontrazeptivums, welches in dem nachfolgend dargestellten Fall aufgrund der möglichen Wechselwirkung mit der Protein C-Aktivität eine besondere Beachtung und eine gesteigerte Risikoauflärung erfordert hätte. Die nachbehandelnden Internisten hätten den gefährlichen Verlauf erkennen und eine abklärende Diagnostik veranlassen müssen. Die Unterlassung ist als Behandlungsfehler im Sinne eines Befunderhebungsfehlers zu bewerten.

von Uwe Kindler, Helmut Kaulhausen, Jürgen Krömer, Paul-Heinz Gröne und Beate Weber

Die Gutachterkommission für ärztliche Behandlungsfehler bei der Ärztekammer Nordrhein hatte sich in jüngster Zeit häufiger (*siehe Tabelle 1*) als noch in 2014 berichtet, mit der Bewertung von Behandlungsfehlern als Befunderhebungsfehler und den damit verbundenen Beweislastfragen zu beschäftigen (*siehe auch den Artikel „Versäumte Befunderhebung: Folgen für die Beweislast“ im Rheinischen Ärzteblatt 9/2014, Seiten 27–29*).

Sachverhalt

Der Antrag der Mitte 20-jährigen Patientin richtete sich gegen einen niedergelassenen Frauenarzt (Antragsgegner zu 1) und im Weiteren gegen zwei in einer Gemeinschaftspraxis tätige niedergelassene Internisten (Antragsgegner zu 2a und zu 2b).

Die Antragstellerin warf dem belasteten Antragsgegner zu 1 (Frauenarzt) vor, er habe eine nötige Blutwertuntersuchung vor der Erstverschreibung eines Kontrazeptivums, das aus medizinischer Indikation verordnet wurde, versäumt und sie nicht ausreichend über die Nebenwirkungen aufgeklärt. Er sei für die spätere Thrombose und beidseitigen Lungenembolien verantwortlich, die von den nachbehandelnden Antragsgegnern zu 2a und zu 2b (Internisten) fehlerhaft nicht erkannt worden seien.

Die Patientin befand sich bei dem belasteten Frauenarzt seit August 2013 im Rahmen einer Notfallbehandlung wegen Dysmenorrhoe und Menstruationsbeschwerden in Behandlung. Verordnet wurde ein nichtsteroidales Antiphlogistikum. Zuvor war sie über einen Zeit-

raum von fünf Jahren wegen Harnwegsinfekten, Dysmenorrhoe und zur Krebsvorsorge bei einem anderen Frauenarzt betreut worden. Gegenüber diesem nicht beschuldigten Frauenarzt hatte sie beim letzten Arzt-Patienten-Kontakt im Dezember 2012 angegeben, keinen Kontrazeptionsbedarf zu haben.

Am 17. Dezember 2013 stellte die Patientin sich dem belasteten Frauenarzt erneut vor. Er veranlasste eine Laboruntersuchung mit Bestimmung der Gerinnungsparameter Antithrombin 3, Protein C-Aktivität, APC-Resistenz sowie des Röteltiters. Die Laborbefunde wiesen für das Antithrombin 3 einen Wert von 90,6 % (Norm 79,4 bis 115,5 %) und eine Immunität gegen Röteln aus. Die Aktivität des Protein C war auf 54,4 % erniedrigt (Norm 70–140 %). Die APC-Ratio wurde mit 0,91 erfasst (Norm < 0,7). In dem dokumentierten Befund heißt es: „leicht verminderte Aktivität von Protein C bei negativer Familienanamnese“. Ob diese Befunde der Patientin mitgeteilt (Informationspflicht), sie zur Familienanamnese befragt und eine Kontrolle erörtert wurden, geht aus den Unterlagen nicht hervor.

Die Praxisdokumentation des Frauenarztes weist für den 1. Dezember 2014 neben einer Krebsvorsorge im Übrigen auf eine Blutentnahme hin mit dem Vermerk: „Labor Prot C ohne Bedeutung“. Ein Fremdlaborbericht hierzu liegt nicht vor. Eine zur Sprache gebrachte Kontrazeption führte nicht zu einer entsprechenden Verordnung.

Eine neuerliche Krebsvorsorge bei dem Frauenarzt erfolgte am 23. November 2015. Die Patientin be-

Tabelle 1: Fehlende Befunderhebung in den unter Feststellung eines Behandlungsfehlers abgeschlossenen Begutachtungen der Gutachterkommission Nordrhein der Jahre 2014 bis 2017

Zeitraum 1.1.2014 –31.12.2017	n	Anteil in % v. n	Anteil in % v. n 2007–2013
Gesamtzahl der Begutachtungen	6.849	100,0	100,0
Unter Feststellung eines Behandlungsfehlers abgeschlossene Verfahren	2.032	29,7	30,7
1. mit unterlassener Befunderhebung	941	13,7	15,6
2. sogenannte „Befunderhebungsfehler“ (BEF)	414	6,0	2,8
mit Beweiserleichterungen (BE)	168	2,5	0,8
Fehlende Befunderhebung in allen Verfahren im Einzelnen (Mehrfachnennung, max. 4 Fehler/Verfahren)	Fehler- anzahl 1.260	in % v. n=6.849	in % v. n=10.166
Bildgebung	469	6,8	7,3
Untersuchung	305	4,5	6,6
Labor	171	2,5	2,6
Konsil	74	1,1	1,4
Abstrich	68	1,0	0,4
Biopsie	47	0,7	0,8
Diag. Spiegelung (Broncho-, Gastro-, Kolo- und Zystoskopie)	43	0,6	0,5
Anamnese	29	0,4	0,7
Andere	54	0,8	0,6

klagte nun starke menstruationsbedingte Unterleibschmerzen mit sehr starken Blutungen. Vermutlich zur Behandlung der Dysmenorrhoe rezeptierte der Frauenarzt eine hormonale Kontrazeption mit einem Kombinationspräparat mit 0,03 mg Ethinylestradiol und 2 mg Dienogest pro Tablette als Tagesdosis. Eine Blutdruckmessung erfolgte nach der Karteikarte nicht. Ein weiterer Arzt-Patienten-Kontakt fand in der Folgezeit nicht statt.

Vor der Gutachterkommission war Gegenstand der Beurteilung, ob über alternative Behandlungsmöglichkeiten und über Risiken einer Östrogen-Gestagen-Therapie gesprochen worden war. Dokumentiert war dies nicht. In seiner Stellungnahme gab der Frauenarzt an, er habe das von ihm als gering eingestufte Thromboserisiko angesprochen; die Familienanamnese und die Gerinnungsfaktoren seien unauffällig gewesen. Die Patientin gab hierzu an, sie habe keine patientenorien-

tierte Aufklärung erhalten und über die Risiken und Studien zum Zeitpunkt der Verschreibung nichts erfahren. Als Erstanwenderin sei sie im Umgang mit der „Pille“ unerfahren.

Am 1. Dezember 2015 stellte sich die Patientin als Notfallpatientin beim beschuldigten Antragsgegner zu 2a (Internist) wegen einer Schwindelsymptomatik seit dem 27. November und am 3. Dezember wegen einer Umfangsvermehrung des rechten Beins sowie Luftnot beim Treppensteigen vor. Neben einer Kompressionssonographie, die laut Dokumentation bis zum Adduktorenkanal keine Thrombose nachgewiesen habe, erbrachte der D-Dimere-Test das Ergebnis von 325 Mikrogramm je Liter. Der Vortrag der Patientin, sie habe den Internisten auf die erst kürzlich erfolgte Einnahme der „Pille“ hingewiesen, findet in der Praxisdokumentation keinen Niederschlag und wird von dem Arzt auch in Abrede gestellt. Er gab in seiner Stel-

Befunderhebungsfehler vor der Verordnung von Kontrazeptiva

lungnahme – insoweit von der Patientin anders dargestellt – an, es hätte lediglich eine Schwellung des Oberschenkels und nicht des gesamten Beins bestanden. Niedergelegt ist „Re Bein dicker – OS 4 cm – Luftnot beim Treppe steigen“. Das von ihm genutzte Gerät zur D-Dimere-Messung habe den von ihm aus erhöhtem Sicherheitsbedürfnis eingestellten Oberwert von 400 Mikrogramm je Liter (statt üblicherweise von 500 Mikrogramm je Liter) mit gemessenen 325 Mikrogramm D-Dimere nicht erreicht.

Am 20. Januar 2016 beklagte die Patientin gegenüber dem in der Gemeinschaftspraxis tätigen Antragsgegner zu 2b (Internist) „trockenen Reizhusten mit blutig tingiertem Sputum“. Niedergelegt wurde „Dyspnoe verneint, Cor und Pulmo frei. Schmerzen im thorako-lumbalen Übergang, hier keine Klopfempfindlichkeit. Symptomatisch, ggfs. WV bei fehlender Besserung“. Verordnet wurden pflanzliche Schleimlöser und Antitussiva zur Nacht, eine Steigerung der Trinkmenge, Befeuchtung der Atemwege durch Inhalationen. Am 25. Januar 2016 erfolgte eine Wiedervorstellung beim Internisten 2b wegen Hämoptysen, Schnupfen und Luftnot. Verordnet wurden ein Antibiotikum und Ibuprofen bei Rückenschmerzen. Nach der Karteikarte war keine Erhöhung der Pulsfrequenz und der Körpertemperatur festgestellt worden. Es bestand ein leises Giemen über den Lungen. Bei fehlender Besserung solle eine Röntgenuntersuchung des Brustkorbs erfolgen. Die Arbeitsunfähigkeit wurde verlängert.

Zur Begründung ihres Antrags auf Feststellung von Behandlungsfehlern führte die Patientin aus, sie habe bei anhaltender Beschwerdesymptomatik am 30. Januar 2016 ihre Semesterabschlussarbeit geschrieben. Beim abendlichen Spaziergang mit ihrem Hund habe sie plötzlich einen heftigen Stich in der Brust gespürt. Es habe sich alles gedreht, und sie habe nur noch schwer Luft bekommen. Sie sei daraufhin am nächsten Morgen von ihrer Mutter ins Krankenhaus gefahren worden.

Bei leerer Anamnese bezüglich Vorerkrankungen, fehlender Reise-Anamnese und Immobilisation sowie negativer Nikotinanamnese, sah man in der Klinik am wahrscheinlichsten die orale Antikontrazeption als Ursache für die Lungenembolien bei der schlanken Patientin mit Body-Mass-Index von 22 an. Eine spä-

tere Kontrolle bei einem Lungenfacharzt erbrachte bis auf narbige Indurationen rechts basal im Röntgenthorax keine Residuen. Im Rahmen der Anschlussheilbehandlung erbrachte die Gerinnungsdiagnostik keinen sicheren pathologischen Befund. Als Ursache für die Beinvenenthrombose wurde auch hier die orale Kontrazeption mit dem Kombinationspräparat angesehen.

Bewertung

Die Patientin suchte wegen einer Krebsvorsorge und erheblicher Dysmenorrhoe und Menometrorrhagie den Frauenarzt am 23. November 2015 auf und erhielt, ohne dokumentierte Aufklärung, ein kombiniertes Östrogen-Gestagen-Kontrazeptivum verordnet. Die zwei Jahre zuvor in dieser Praxis durchgeführte blutserologische Ausschlussdiagnostik hatte eine erniedrigte Protein C-Aktivität ergeben. Eine spätere Kontrolle der Protein C-Aktivität ist der Praxisdokumentation nicht zu entnehmen, auch keine aufklärende Information im Zusammenhang mit der Verordnung des Kontrazeptivums. Vor der Verschreibung eines hormonalen Kontrazeptivums – nach erfolgloser Behandlung mit einem nichtsteroidalen Antiphlogistikum – wäre es jedoch geboten gewesen, die Gerinnungssituation bei der Patientin zu kontrollieren und gegebenenfalls weiter abzuklären, nachdem sich am 17. Dezember 2013 im Labor eine erniedrigte Protein C-Aktivität von 54,4 % (Norm 70 – 140 %) gezeigt hatte. Die Unterlassung dieser Laborkontrollen ist als Befunderhebungsfehler zu bewerten.

Es ist insoweit davon auszugehen, dass sich die Verordnung eines hormonalen Kontrazeptivums bei erniedrigter Aktivität des Protein C als kontraindiziert erweisen kann. Daher hätte im Zusammenhang mit der Verordnung des kombinierten Östrogen-Gestagen-Kontrazeptivums über die Gerinnungsbefunde und das damit verbundene erhöhte Thromboserisiko mit der Patientin nachweislich gesprochen werden müssen (Informationspflicht).

Es sind auch nicht die individuellen und familiären Risikofaktoren abgeklärt worden. Dass dies möglicherweise doch so geschehen war, ist nicht dokumentiert. Ob die Patientin ausdrücklich wegen der „Pille“ nachgefragt habe, ist nicht maßgeblich. Es liegt insoweit ein Aufklärungsfehler vor. Neben den Hinweisen in der

Befunderhebungsfehler vor der Verordnung von Kontrazeptiva

Gebrauchsinformation des Herstellers war hier im Hinblick auf die Wechselwirkung der erniedrigten Aktivität von Protein C mit der Verordnung eines hormonalen Kontrazeptivums eine gesteigerte Aufklärung erforderlich. Bei möglichen schwerwiegenden Nebenwirkungen eines Medikaments ist neben dem Hinweis in der Gebrauchsinformation des Pharmaherstellers auch eine Aufklärung durch den das Medikament verordnenden Arztes erforderlich (BGH, Urteil vom 15. März 2005 – VI ZR 289/03 –, BGHZ 162, 320-327). Die Medikation mit einem nicht ungefährlichen Arzneimittel erfordert die Einwilligung des Patienten. Die Einwilligung ist hier unwirksam, weil die Patientin nicht über die Wechselwirkung der erniedrigten Aktivität von Protein C mit einem hormonalen Kontrazeptivum aufgeklärt worden ist. Für die Beurteilung der Gutachterkommission ist allein die Dokumentation maßgeblich. Der Sachverhalt konnte hier nach dem Statut nicht abschließend geklärt werden. Der Frauenarzt hätte gut daran getan, einen Vermerk über das Gespräch zu dokumentieren, um sich nicht der Gefahr eines Aufklärungsversäumnisses auszusetzen, denn die Beweislast über eine sachgerechte Risikoaufklärung liegt beim ihm. In Fällen der unzureichenden Dokumentation bleibt die Klärung gegebenenfalls den ordentlichen Gerichten vorbehalten.

Befunderhebungsfehler mit Beweislastumkehr

Befunderhebungsfehler, das heißt die unterbliebene Erhebung medizinisch gebotener Befunde, hier unter anderem die Abklärung des verminderten Protein C-Aktivität, haben eine Umkehr der Beweislast hinsichtlich der Ursächlichkeit des durch den Befunderhebungsfehler herbeigeführten Gesundheitsschadens zur Folge, wenn bereits die Unterlassung einer aus medizinischer Sicht gebotenen Befunderhebung einen groben ärztlichen Fehler darstellt, aber auch dann, wenn sich bei der gebotenen Abklärung der Symptome mit hinreichender Wahrscheinlichkeit (mehr als 50 Prozent) ein so deutlicher und gravierender Befund ergeben hätte, dass sich dessen Verknennung als fundamental oder die Nichtreaktion hierauf als grob fehlerhaft darstellen würde und die gedachte Reaktion (hier Verzicht auf die Verordnung des Kontrazeptivums) generell geeignet gewesen wäre, den tatsächlich eingetretenen Gesundheitsschaden (hier die aufgetretene thromboembolische Komplikation) zu vermeiden. Eine Umkehr der Beweislast ist nur dann ausgeschlossen, wenn jeglicher Ur-

sachenzusammenhang äußerst unwahrscheinlich ist oder es dem belasteten Arzt gelingt, zu beweisen, dass der Kausalzusammenhang zwischen der später aufgetretenen thromboembolischen Komplikation und seinem Behandlungsfehler (Verordnung des Kontrazeptivums) nicht vorliegt. Ihm wird es schwerlich gelingen zu beweisen, dass sich die Verordnung eines hormonalen Kontrazeptivums bei erniedrigter Aktivität von Protein C nicht als kontraindiziert erweisen kann.

Beurteilung der Internisten

Die Patientin ist bei den Behandlungen am 1. und 3. Dezember 2015 in der Gemeinschaftspraxis der Internisten, als sie sich dort wegen der Schwindelproblematik, der Umfangsvermehrung des rechten Beins um 4 cm und der Luftnot beim Treppensteigen vorstellte, zunächst von dem Antragsgegner zu 2a behandelt und sonografisch und laborserologisch untersucht worden: Sofern hier tatsächlich ein Testverfahren mit einem Referenzbereich für D-Dimere-Werte von bis zu 500 Mikrogramm pro Liter verwendet wurde, waren die D-Dimere-Resultate von 325 Mikrogramm pro Liter nicht erhöht. Allerdings ist festzuhalten, dass beide Untersuchungsformen eine vorliegende Thrombosierung des Beines nicht gänzlich auszuschließen vermögen, worüber die Patientin hätte informiert werden müssen. Auch darüber, dass bei anhaltender Symptomatik eine Kontrolle in 4 bis 7 Tagen oder bei einer Verschlimmerung umgehend ein Arzt aufzusuchen sei.

Nicht erkannte Thrombose mit Lungenembolie

Im Hinblick auf die Behandlungen am 20. und 25. Januar 2016 durch den Antragsgegner zu 2b war diesem die Praxisdokumentation der Patientin bekannt. Der Internist hat nach der Dokumentation die Vorbefunde des in der Gemeinschaftspraxis tätigen Antragsgegners zu 2a fehlerhaft nicht bedacht, sondern die Patientin wegen „Lumbago, Haemoptoe“ behandelt. Er hätte aber nach den Vorbefunden den gefährlichen Verlauf erkennen und eine Lungenembolie in Betracht ziehen müssen. Eine abklärende Diagnostik, gegebenenfalls in einem Krankenhaus, war zu veranlassen. Auch dies ist als Befunderhebungsfehler zu bewerten.

Nach der Diagnosestellung im Krankenhaus am 31. Januar 2016 ist davon auszugehen, dass es sich um ein se-

Befunderhebungsfehler vor der Verordnung von Kontrazeptiva

quenzielles thrombotisches Geschehen in Abhängigkeit von der Thrombusneubildungsrate mit embolischer Verschleppung in die Lunge gehandelt hat. Weiterhin, dass bei der im Krankenhaus dokumentierten Diagnose: „Ausgedehnte zentralisierte Lungenembolien beiderseits, Infarktpneumonie rechts, Reizergüsse beiderseits, Perikarderguss“ diese schwerwiegenden Gesundheitsstörungen sich nicht erst mit dem von der Patientin am 30. Januar 2016 in der Brust empfundenen Stiche angebahnt haben. Diese Entwicklung wäre bei einem der Anamnese und der Behandlung angepasster Diagnostik mit einem hohen Grad der Wahrscheinlichkeit zu verhindern gewesen. Glücklicherweise haben sich die möglichen lebensbedrohlichen Folgen der Lungenembolien bei der Patientin nicht verwirklicht.

Professor Dr. med. Uwe Kindler, Professor Dr. med. Helmut Kaulhausen und Dr. med. Jürgen Krömer sind Stellvertretende Geschäftsführende Kommissionsmitglieder, **Vorsitzender Richter am Landessozialgericht a.D. Paul-Heinz Gröne** ist Stellvertretender Vorsitzender und **Dr. med. Beate Weber** ist die für die Dokumentation und Auswertung zuständige Referentin der Geschäftsstelle der Gutachterkommission für ärztliche Behandlungsfehler bei der Ärztekammer Nordrhein.

Folgen einer Elektrolytstörung

Mit zunehmender Morbidität und vermehrtem Medikamentengebrauch müssen Ärztinnen und Ärzte mit Elektrolytstoffwechselstörungen rechnen. Häufig werden Symptome nicht erkannt oder falsch behandelt.

von Klaus Becker, Johannes Köbberling, Johannes Noth, Jürgen Reidemeister, Karl Joseph Schäfer und Beate Weber

Die Gutachterkommission für ärztliche Behandlungsfehler bei der Ärztekammer Nordrhein hat sich in letzter Zeit mehrfach mit Behandlungsfehlervorwürfen von Patienten befasst, die in Zusammenhang mit einer Elektrolytstörung von Natrium und Kalium standen und zu Gesundheitsschäden führten. Es wurden Fehler bei der Befunderhebung und bei der Behandlung festgestellt.

Fall 1: Diuretika – Nebenwirkungen nicht erkannt

Bei einer 85-jährigen Patientin, die unter einer vermutlich opiatbedingten hartnäckigen Obstipation litt, wurde im Rahmen der stationären Behandlung im Jahr 2014 in der belasteten Gastroenterologischen Klinik am 5. Tag eine Koloskopie durchgeführt, die eine ausgeprägte Divertikulose zeigte. Bis zu diesem Tag erfolgten täglich Infusionen mit 1.000 ml einer Elektrolytlösung. Am 10. Tag nach der Koloskopie wurde die Patientin nicht ansprechbar aufgefunden und auf die Intensivstation verbracht. Im Labor zeigten sich eine hochgradige Exsikkose mit deutlicher Hypokaliämie von 2,5 mmol/l und schwerer Hypernatriämie von 161 mmol/l – vermutlich durch die Gabe des Schleifen-diuretikums Furosemid bedingt, eine Laktatazidose und ein prärenales Nierenversagen mit einem Kreatinin von 4,13 mg/dl. Die Patientin verstarb am Folgetag.

Es wurde von der Gutachterkommission als vorwerfbarer Behandlungsfehler festgestellt, dass die Flüssigkeitszufuhr und die Elektrolyte im Serum der Patientin unter Furosemidgabe zu keinem Zeitpunkt während der über zweiwöchigen Behandlung kontrolliert wurden (einfacher Befunderhebungsfehler), obwohl bei der Patientin bereits seit 2011 eine beginnende Demenz bekannt und schon damals interkurrent eine Elektrolytstörung aufgetreten war, die eines Ausgleichs bedurft hatte. Die Exsikkose ist nicht erkannt worden, was zusammen mit der Hypokaliämie entscheidend zu dem deletären Verlauf beigetragen hat.

Fall 2: Schwere Durchfälle nicht abgeklärt

Die 75-jährige Patientin war am 29. Februar 2012 – nach einer Thalamusblutung am 10. Februar mit armbetonter schwerster Hemiparese, Dysarthrie und ausgeprägter Fazialisparese – in die belastete Neurologische Reha-Klinik verlegt worden. Sie war kontinent und in der Lage, trotz Müdigkeit an den Reha-Maßnahmen teilzunehmen. Ab dem 24. März kam es zu dünnflüssigen Stuhlgängen. Zu keinem Zeitpunkt führte die Patientin normalen Stuhlgang ab. Am 10. April erfolgte eine Stuhluntersuchung auf vier pathogene Keime, die negativ verlief.

Am 1. März lagen in der Reha-Klinik bei der Patientin das S-Kalium mit 4,19 mmol/l (24. Februar: 3,98 mmol/l) und das S-Natrium mit 136,8 mmol/l (24. Februar: 139 mmol/l) im Normbereich. In der Nacht zum 13. April halluzinierte die Patientin und es traten leichte krampfartige Zuckungen am nicht-paretischen Arm auf. Der beigezogene Arzt vom Dienst beschrieb die Patientin als „eingetrübt“. Am Folgetag wurde in der Kurve eingetragen, dass die Patientin schon „seit Tagen verwirrt gewesen sei“.

Im Ruhe-EKG, das am 17. März noch unauffällig gewesen war, zeigten sich am 14. April Erregungsrückbildungsstörungen, die mit Abflachung von T und ST-Senkung für eine Hypokaliämie typisch waren. Am 15. April wurden eine Hypokaliämie von 2,0 mmol/l und eine Hypernatriämie von 153 mmol/l festgestellt und die Patientin zur Intensivtherapie in eine internistische Klinik verlegt. Ursächlich für die Durchfälle wurde dort eine kollagene Colitis festgestellt und diese mittels Budensonid behandelt.

Nach Auffassung der Gutachterkommission wurden die wässrigen Durchfälle verspätet erst zehn Tage nach Auftreten mittels Stuhlprobe, aber behandlungsfehlerhaft ursächlich nicht weiter abgeklärt und behandelt.

Folgen einer Elektrolytstörung

Da anhaltende wässrige Durchfälle ohne Elektrolyt-ausgleich häufig zu einer Hypokaliämie führen, waren Laboruntersuchungen zur Kontrolle angezeigt. Diese waren mit Auftreten der Verwirrtheit dringend geboten. Auch eine EEG-Untersuchung und ein internistisches Konsil wurden von den Neurologen versäumt.

Die Unterlassung der Laborbestimmung wurde als schwerer Befunderhebungsfehler mit Beweislastumkehr bewertet. Dadurch ist es bei der Patientin zu einer lebensbedrohlichen Hypokaliämie mit Zustandsverschlechterung gekommen. Es ist Sache der Ärzte zu beweisen, dass der Verlauf ohne die angezeigten Fehler nicht anders gewesen wäre. Ob ein bleibender Gesundheitsschaden entstanden ist, lässt sich nicht feststellen.

Fall 3: Hyponatriämie nicht behandelt

Am Tag nach der Aufnahme in die beschuldigte Geriatrie-Klinik eines 79-jährigen dementen Patienten mit Amitriptylin- und Antidementiabe-handlung, der unter chronischer Obstipation, zur Zeit aber unter Durchfällen als Folge der Abführmaßnahmen litt, wurden normale Laborwerte festgestellt und zweimal eine Diarrhoe dokumentiert. Intrakranielle Folgen eines Sturzes am 2. Tag konnten mittels CCT ausgeschlossen werden. Anderntags erbrach der Patient mehrfach. Die daraufhin durchgeführte CCT-Kontrolle zeigte keinen pathologischen Befund. Es erfolgte eine symptomatische Behandlung mit Metoclopramid intravenös.

Am 5. Tag kam es zu einer Zustandsverschlechterung des Patienten, der kaum noch aufstehen konnte. Mit dem Schwiegersohn – der selbst Arzt war – wurde eine Verlegung in eine Neurologische Klinik für den Folgetag abgesprochen. Die Laborwerte zeigten dann an diesem Tag neben einer Erhöhung der Entzündungsparameter mit Leukozytose eine Hyponatriämie von 120 mmol/l. Es wurde eine Antibiotikatherapie eingeleitet, und es erfolgte eine Infusion mit 1.000 ml physiologischer NaCl-Lösung, die laut der Stellungnahme der belasteten Ärzte am Abend nur zögerlich eingelaufen sei. Am Folgetag wurde bei der Visite um 7.00 Uhr eine Somnolenz festgestellt und der Patient auf die Intensivstation verlegt. Dort zeigte sich eine protrahierte Hyponatriämie. Bei Pneumokokkeninfektion wurde eine Beatmung erforderlich.

Es ist davon auszugehen, dass es sich bei der klinischen Verschlechterung um eine metabolische Enzephalopathie bei Hyponatriämie gehandelt hat, die am 5. Tag nicht erkannt wurde, was einen Diagnoseirrtum, aber keinen vorwerfbaren Diagnosefehler darstellt. Allerdings war die Reaktion auf die (mittel-)schwere Hyponatriämie von 120 mmol/l mit nur einmaliger Gabe von einem Liter physiologischer Kochsalzlösung zu zögerlich. Dadurch ist es zu einer passageren Verschlechterung gekommen. Es ist allerdings unwahrscheinlich, dass durch diese Verzögerung eine anhaltende Verschlechterung des Gesamtzustandes, wie von den Angehörigen vorgeworfen wird, eingetreten ist, da sich eine metabolische Enzephalopathie regelhaft nach Rekompensation der Elektrolytentgleiung bessert.

Fall 4: Hyponatriämie mit epileptischem Anfall

Eine 68-jährige Patientin wurde wegen seit zwei Tagen bestehender lumbaler Schmerzen nach einem Langstreckenflug ab dem 2. Januar 2015 stationär in der belasteten Neurologischen Klinik behandelt. Am 3. Januar zeigten sich im Labor neben leichten Entzündungszeichen eine mittelschwere Hyponatriämie von 127 mmol/l und eine leichte Hypokaliämie von 3,2 mmol/l.

Die Patientin hatte sich am Vortag um 23.00 Uhr zum zweiten Mal übergeben und zuvor beim ersten Mal auch eingenässt. Um 1.00 Uhr wurde in der Pflegedokumentation eingetragen, dass trotz Bedarfsmedikation die Übelkeit und das Erbrechen fortbestanden und der Arzt vom Dienst informiert worden sei. Am Morgen wurde bei der Oberarztvisite eingetragen, dass die Übelkeit besser sei. In der Nacht zum 4. Januar (Sonntag) wurden mehrfache Schweißausbrüche beklagt. Um 16.00 Uhr erhielt die Patientin nach Rücksprache mit dem Arzt vom Dienst ein Vomex[®]-Suppositorium, da sie erneut mehrfach erbrochen hatte.

Um 18.00 Uhr wurde vermerkt, dass die Patientin wiederum erbrochen hatte und „wirres“ Zeug redete. Ein CCT wurde veranlasst. Um 18.25 Uhr ist niedergelegt, dass die Patientin im CT gekrampft habe und kurz nach Eintreffen des Arztes vom Dienst die Krämpfe sistiert hätten. Auf Anordnung wurde NaCl 0,9 ab 19.10 Uhr als 250 ml-Infusion verabreicht. Das CCT zeigte kei-

nen pathologischen Befund. Auf der Station erlitt die Patientin dann einen „grand mal“. Bei der Übernahme auf die Intensivstation lagen laborchemisch eine ausgeprägte Hyponatriämie und eine Hypokaliämie vor.

Nach Ausgleich der Elektrolytstörung klarte die Patientin auf. Zu weiteren epileptischen Anfällen kam es nicht. Eine sturzbedingte Humeruskopffraktur rechts wurde konservativ behandelt. Es zeigten sich im knöchernen Hemithorax eine Fraktur der vierten Rippe rechts, die als älter eingestuft wurde, und im Thorax-CT zwei Wochen später rippenköpfchennahe subakute Frakturen der Rippen 7-10 rechts und subakute Deckplattenimpressionsfrakturen der BWK 8-II. Die Knochendichtemessung ergab eine Osteoporose. Im Verlauf trat eine Pseudarthrose am Humeruskopf auf. Die Gutachterkommission stellte in ihrem Bescheid fest, dass bei dreimaligem Erbrechen innerhalb von 24 Stunden am 2. und 3. Januar bei pathologisch niedrigem Natriumwert von 127 mmol/l eine Natriumsubstitution hätte erwogen werden können. Spätestens am Morgen des 4. Januar war jedoch eine Kontrolle des Natriums im Serum geboten, die behandlungsfehlerhaft nicht erfolgte (einfacher Befunderhebungsfehler). Ein schwerer Befunderhebungsfehler liegt deshalb nicht vor, weil es der Patientin am 4. Januar relativ gut ging und das Erbrechen erst am Nachmittag wieder einsetzte. Eine – nach Eingang des zu erwartenden niedrigen Natriumwertes – Natriumsubstitution am Vormittag hätte den Gelegenheitsanfall am Abend verhindern können.

Serum-Natriumwerte unter 115–120 mmol/l führen häufig zu zerebralen Krampfanfällen. Der am 4. Januar auf der Intensivstation gemessene Wert von 114 mmol/l war geeignet, die beiden Gelegenheitsanfälle auszulösen, zumal es keine anderen symptomatischen Ursachen für das Auftreten der epileptischen Anfälle gab und nach Ausgleich der Hyponatriämie keine weiteren epileptischen Anfälle aufgetreten sind. Damit ist die Humeruskopffraktur als Folge des Befunderhebungsfehlers aufzufassen. Ob die Wirbelkörper- und Rippenfrakturen durch die Anfälle oder durch die bestehende ausgeprägte Osteoporose oder durch Kombination von beiden Faktoren hervorgerufen worden sind, lässt sich nicht mit Sicherheit feststellen.

Fall 5: Asystolie durch Hyperkaliämie

Die 74-jährige Patientin nahm bei einer seit 2 Monaten bestehenden, möglicherweise reaktiven Depression nach dem Tod ihres Ehemannes ab 23. März einschleichend Cipramil 20[®] – ein Serotonin uptake-Hemmer – ohne in Anspruch genommene Ärzte ein. An diesem Tag wurde bei Zustand nach RCA-PTCA mit Stent eine 70%-ige Stenose des RIVA dilatiert und gestentet. Am 30. März erfolgte nach drei orthostatischen Synkopen eine erneute Einweisung zur Abklärung. Die Patientin klagte über eine chronische Müdigkeit und Verlangsamung der Bewegungsabläufe und der Sprache.

Im Labor zeigte sich eine schwere Hyponatriämie von 101 mmol/l, weswegen die Patientin zwei Tage engmaschig auf der kardiologischen Intensivstation unter Natrium-Substitution überwacht und behandelt wurde und nachfolgend weitere vier Tage auf der Normalstation Elektrolyte erhielt. Es wurde der Verdacht auf ein medikamenteninduziertes Schwartz-Bartter-Syndrom als Ursache der Hyponatriämie geäußert. Es erfolgte eine Neueinstellung der medikamentösen Therapie mit Mirtazapin über drei Wochen in einer nicht belasteten Klinik für Gerontopsychiatrie. Am 20. April zeigte sich hier mit 138 mmol/l ein Normalwert für das S-Natrium, aber ein S-Kalium-Wert von 5,0 mmol, am 9. Mai von 5,4 mmol/l.

Am 10. Oktober wurde vor einer geplanten Hüftoperation eine hochgradige In-Stent-Stenose festgestellt; die EF betrug 73%. Es lag eine symmetrische Linksherzhypertrophie vor. Die erforderliche Bypassoperation wurde am 24. Oktober durch die belastete Herzchirurgische Klinik durchgeführt. An diesem Tag ergaben sich mit einem S-Natrium von 141 mmol/l und einem S-Kalium von 4,9 mmol/l Normwerte. Postoperativ lag ab 31. Oktober eine Hyponatriämie mit Werten für das S-Natrium von 116 mmol/l und am 3. November von 119 mmol/l vor. Der am 28. Oktober gemessene hohe Kaliumwert von 5,6 mmol/l wurde kontrolliert und betrug am 31. Oktober 5,2 mmol/l und am 3. November 5,0 mmol/l. Am 9. November wurde die Patientin gegen 2.00 Uhr im Kreislaufstillstand bei Asystolie aufgefunden und umgehend reanimiert. Einmaliges Kammerflimmern wurde mittels Defibrillation unterbrochen. Im Labor zeigte sich unter der Reanimation

Folgen einer Elektrolytstörung

ein S-Natriumwert von 111 mmol/l (S-Kalium 5,1 mmol/l), auf der Intensivstation um 6.10 Uhr von 113 mmol/l.

Vor der Reanimation fanden sich erhöhte CRP-Werte zwischen 1,4 und 16,8 g/l, und normale Leukozytenwerte. Das Hämoglobin lag zwischen 10,3, 11,9 und 12,6 mg/l, und das Kreatinin zwischen 0,9 und

1,2 mg/dl bei erhöhten Harnstoffwerten bis 55 mg/dl am 28. Oktober. Nach der Reanimation betrug das Kreatinin zunächst 1,3 mg/dl, am 16. November 1,7 mg/dl, nachfolgend 2,2 mg/dl.

Im Verlauf kam es zu einem ARDS mit Beatmungspflicht, einem akuten Nierenversagen und Verdacht auf einen Hirninfarkt mit Arm- und Beinparese links. Bei absoluter Arrhythmie erfolgte eine Kardioversion. Im Verlauf trat keine weitere Elektrolytstörung auf.

Normalwert des S-Natriums = 135–150 mmol/l (Erwachsene)

- ▶ 120–130 mmol/l mittelschwere und < 120 mmol/l schwere Hyponatriämie
- ▶ > 158 mmol/l schwere Hypernatriämie, Werte über 180 mmol/l sind lebensgefährlich.

Normalwerte des S-Kaliums 3,5 bis 5,0 mmol/l (Erwachsene)

- über 5,0 mmol/l Hyperkaliämie,
- unter 3,5 mmol/l Hypokaliämie.

Ein einzelner erhöhter Wert sollte immer kontrolliert werden, da beispielsweise durch Hämolyse bei unsachgemäßer Blutabnahme zu hohe Kaliumwerte gemessen werden können. Fehlerquellen bei falsch erhöhten Werten (Pseudohyperkaliämie) können sein:

- Bei der Blutprobe ist zu lange gestaut bzw. zu lange mit der Hand gepumpt worden. Dadurch ist es zur Hämolyse gekommen, da das intrazelluläre Kalium der Erythrozyten durch die Hämolyse ins Serum ausgetreten ist
- Schnelle Aspiration durch zu kleinumige Kanüle
- Das Blut wurde vor der Zentrifugation zu lange stehen gelassen und hat sich bereits zu stark zersetzt
- Kaliumfreisetzung in der Blutprobe bei exzessiver Thrombozytose oder Leukozytose (z. B. bei CML)

Als Behandlungsfehler wurde von der Gutachterkommission bewertet, dass postoperativ mit Feststellung einer schweren Hyponatriämie von 116 mmol, anhaltend hohen Kaliumwerten > 5,0 mmol/l und einer Hypokalziämie von 1,0 mmol/l bei einem erhöhten Kreatinin die Patientin intensivstationspflichtig gewesen wäre. Durch entsprechende Substitution von Natrium und Kalzium und durch Senkung des Kaliumspiegels hätte eine gute Chance zur Vermeidung der am 9. November aufgetretenen Asystolie bestanden, das heißt die ganze Komplikationskette nach der Reanimation wäre mit hoher Wahrscheinlichkeit vermeidbar gewesen.

Fazit

Elektrolytimbalancen können zu verschiedenen klinischen Symptombildungen führen, sodass durch diese Vielfalt der Blick auf die eigentliche Ursache der Symptome versperrt und durch unnötige Diagnostik Zeit vergeudet wird. Gerade hierauf möchten wir mit den Fallbeispielen hinweisen.

Die körperliche Untersuchung kann durchaus täuschen, wie in einer Studie von *Lee Hooper et al (Cochrane Library: Clinical symptoms, signs and tests for identification of impending and current waterloss dehydration in older people. 30.04.2015)* gezeigt wird. Die knappe Leitlinie der AWMF (Nr.: 001/020) fordert Laboruntersuchungen (erst?) bei verdächtigen Befunden. Das steht im Widerspruch zu den Ausführungen von Hooper und unseren Fallbeispielen.

Wir werden bei steigendem durchschnittlichem Lebensalter mit zunehmender Morbidität und zunehmenden Medikamentengebrauch und -missbrauch mit konsekutiven Elektrolytstoffwechselstörungen rech-

nen müssen. Das gilt nicht nur für Diuretika, sondern für eine Fülle weiterer Medikamente.

In allen Lehrbüchern der Inneren Medizin wird die Bedeutung der Anamnese, gerade auch bei dem Verdacht auf eine Elektrolytimbalanz betont. Wegen der Möglichkeit dementieller Syndrome wird die Anamnese, Vorgeschichte und Befragung von Angehörigen mit einbezogen werden müssen.

Können aufgetretene Vigilanzstörungen, Gangstörungen, cerebrale Krampfanfälle oder EKG-pathologische Veränderungen durch Elektrolytstörungen hervorgerufen sein, sollten diese Werte engmaschig kontrolliert werden. Die Ursache der zugrunde liegenden Störung, seien es Flüssigkeitsverlust durch Stuhlunregelmäßigkeiten, Infektionen, Herzinsuffizienz, paraneoplastische Syndrome (zum Beispiel ein kleinzelliges Bronchialkarzinom) oder auch durch Nebenwirkungen von Medikamenten oder anderen sollte gesucht und beseitigt werden. Bei der Ursachenforschung sollte auch an dementielle Syndrome (fehlende oder falsche Medikamenteneinnahme) gedacht werden. Scheinbar banale Ursachen sind möglich (zum Beispiel Magenspülung durch Leitungswasser).

Bei einer Klinikaufnahme werden regelmäßig die Serumelektrolyte bestimmt. Liegen bereits grenzwertige beziehungsweise pathologische Werte vor, müssen diese nicht nur zur Kenntnis genommen, sondern behandelt und kontrolliert werden. Nicht nur bei bestehender Niereninsuffizienz ist eine größere Umsicht geboten.

Grenzwertige Befunde können der Beginn einer Verschlechterung sein, sie dürfen nicht als „geringfügige“ Abweichungen von der Norm gewertet werden und bedürfen Kontrollen.

Die nachbehandelnden Ärzte, der Patient und beziehungsweise oder die Angehörigen sind mittels Sicherungsaufklärung über kontrollbedürftige beziehungsweise pathologische Werte aufzuklären. Aber nicht nur Natrium- und Kalium-Werte können pathologisch sein, sondern (seltener) auch Calcium, Phosphat und Magnesium. Wichtig ist vor allem: An die Möglichkeit von Elektrolytstoffwechselstörungen als Ursache denken.

Professor Dr. med. Klaus Becker, Professor Dr. med. Johannes Köbberling, Professor Dr. med. Johannes Noth und Professor Dr. med. Jürgen Reidemeister sind Stellvertretende Geschäftsführende Kommissionsmitglieder,
Präsident des Sozialgerichts a.D. Dr. jur. Karl Joseph Schäfer ist Stellvertretender Vorsitzender und
Dr. med. Beate Weber ist die für die Dokumentation und Auswertung zuständige Referentin der Geschäftsstelle der Gutachterkommission für ärztliche Behandlungsfehler bei der Ärztekammer Nordrhein.

Vorsicht beim Ausgleich einer Hyponatriämie

Unabhängig von der notwendigen Ursachenabklärung muss eine Hyponatriämie ausgeglichen werden.

Bei einer zu schnellen Kompensation der Natriumwerte kann es jedoch zu einer typischen Komplikation kommen, der sogenannten zentralen pontinen Myelinolyse, einer ernsthaften und potenziell lebensbedrohlichen neurologischen Erkrankung. Zur Vermeidung dieser Komplikation ist die in der Fachliteratur genannte Maßgabe unbedingt einzuhalten, der zufolge der Anstieg des Serum-Natriumwert unter Substitution auf höchstens 10 mmol/24 h zu begrenzen ist.

von Johannes Köbberling, Rainer Rosenberger und Beate Weber

Die Gutachterkommission für ärztliche Behandlungsfehler bei der Ärztekammer Nordrhein hatte sich im Jahr 2018 in zwei Fällen mit der Frage zu beschäftigen, ob eine zentrale pontine Myelinolyse bzw. eine darauf hindeutende Symptomatik Folge eines fehlerhaft zu schnellen Ausgleichs einer Hyponatriämie gewesen ist. In beiden Fällen wurde ein Behandlungsfehler festgestellt.

Falldarstellung 1

Eine 70-jährige Patientin stellte sich in der belasteten Klinik am 5. August im reduzierten Allgemeinzustand, wach, aber zeitlich nicht scharf orientiert, vor, nachdem sie bereits seit drei Wochen über anhaltende, nicht blutige Durchfälle bei bekanntem Reizdarmsyndrom mit zeitweisen Erbrechen litt. Neurologisch fanden sich keine Auffälligkeiten. Im Einzelnen wurde notiert: „runde isokore Pupillen, kein Nystagmus, kein Meningismus, intakte Hirnnerven, Sprache adäquat, kein senso-motorisches Defizit, kein Anhalt für ein fokales neurologisches Defizit.“ Eine arterielle Hypertonie war bekannt, und ein Nikotinabusus wurde vermerkt.

Laborchemisch wurden um 14.59 Uhr neben einer Leukozytose, einer leichten Anämie, leicht erhöhten Leberwerten und einem verminderten Kaliumwert vor allem eine sehr ausgeprägte Hyponatriämie von 107 mmol/l festgestellt. Die Patientin wurde daher umgehend auf die internistische Intensivstation des Hauses verlegt. Dort wurde die Vormedikation mit Hydrochlorothiazid sachgerecht pausiert. Hier erhielt die Patientin zunächst eine Infusion von 500 ml Natriumchlorid 0,9 % innerhalb von sechs Stunden und anschließend eine Dauerinfusion mit Natriumchlorid in Höhe von 105 ml/Stunde.

Am Folgetag wurde um 9.23 Uhr, also nach 17,5 Stunden, bereits ein Serum-Natriumwert von 121 mmol/l festgestellt. Die Gabe von Natriumchlorid wurde daraufhin zunächst pausiert. Der weitere Anstieg des Serumnatriums erfolgte angemessen langsam, so dass am 9. August ein Wert von 131 mmol/l gemessen wurde. Die Durchfälle sistierten und die Patientin konnte am 10. August im weitgehend unauffälligen Allgemeinzustand entlassen werden. Allerdings wurde sie am 21. August in einer neurologischen Klinik stationär aufgenommen, weil sie, beginnend bereits am Entlassungstag, unter einer zunehmenden Gangunsicherheit und Dysarthrie ohne sonstige Ausfallserscheinungen litt.

Falldarstellung 2

Ein 27-jähriger Patient wurde am 21. April in einem stark reduzierten Allgemeinzustand mit einer dekompensierten Leberzirrhose bei Alkoholabusus und Polytoxikomanie stationär in der belasteten Klinik aufgenommen und berichtete, dass er in den vergangenen zwei Monaten unter Übelkeit und Erbrechen gelitten habe. Laborchemisch fand sich eine schwere Hyponatriämie. Der Patient wurde sogleich auf die Intensivstation verlegt. Der Notaufnahmefebefund endete mit der pauschalen Empfehlung einer „Natrium- und Kaliumsubstitution“. Ein an die Intensivstation gerichteter Bericht aus der Notaufnahme empfiehlt „Jonosteril 1000 ml i.v. sowie Natriumchlorid 0,9% i.v. nur nach Rücksprache“.

In den Behandlungsunterlagen, auch bezüglich der Behandlung auf der Intensivstation, finden sich nur spärliche Dokumentationen über den Behandlungsverlauf.

Es findet sich ein handschriftlich ausgefülltes Dokumentationsblatt vom 21./22. April, auf dem folgende Werte eingetragen sind:

16.00 Uhr	Natrium 101 mmol/l
19.45 Uhr	Natrium 105 mmol/l
22.15 Uhr	Natrium 108 mmol/l
01.14 Uhr	Natrium 110 mmol/l
05.46 Uhr	Natrium 111 mmol/l

Hiernach ist es also bereits über einen Zeitraum von 14 Stunden zu einem Anstieg des Serum-Natriumwertes um 10 mmol/l gekommen.

Der Chefarzt der Klinik hat eine Stellungnahme nachgereicht, in der die mitgeteilten Natriumwerte und die Abnahmezeiten leicht von den handschriftlich notierten Werten abweichen. Demnach habe bei der Aufnahme eine hypervolämische Hyponatriämie mit einem Serum-Natriumwert von 106 mmol/l um 13.57 Uhr, am Abend des Tages von 108 mmol/l und am 22. April um 5.15 Uhr von 112 mmol/l bestanden. Anschließend sei es dann leitliniengerecht unter Verzicht auf eine Volumenrestriktion unter 0,9%-igen NaCl-Infusionen zu einem Anstieg des Serum-Natriums auf 126 mmol/l innerhalb eines Tages und dann innerhalb von 10 Std. auf 135 mmol/l gekommen. Ein Vergleich mit Originalbefunden ist nicht möglich, da diese von der Klinik nicht überlassen wurden.

Der Allgemeinzustand des Patienten besserte sich nach den Unterlagen nur langsam und es zeigten sich psychische Auffälligkeiten, die durch einen konsiliarisch beigezogenen Neurologen als depressive Stimmungslage interpretiert wurden. Zwischenzeitlich trat eine Katheterinfektion mit *Staphylococcus aureus* auf, zudem bildeten sich bei starkem Eiweißmangel Unterschenkelödeme und ein kleiner Pleuraerguss rechts aus, die sachgerecht therapiert wurden. Allerdings wurde der Patient psychisch immer auffälliger, entwickelte einen Tremor, konnte nicht mehr aufstehen und vermittelte einen stark abgeschlagenen Eindruck. Bei einer weiteren neurologischen Untersuchung lagen eine hochgradige Dysarthrie, aber keine Schluckstörungen oder Augenmotilitätsstörungen vor.

Unter dem Verdacht auf eine dissoziative und regressive Störung erfolgte am 8. Mai eine Verlegung in eine

psychiatrische Klinik. Dort wurde die Diagnose einer zentralen pontinen Myelinolyse gestellt und der Patient wurde am nächsten Tag in eine neurologische Klinik verlegt, wo sich am 19. Mai die Verdachtsdiagnose auch im MRT in Form einer deutlichen Signalanhebung nahezu des gesamten Pons mit relativ scharf begrenzten Rändern der Signalveränderungen bestätigte.

Die zentrale pontine Myelinolyse

Eine Hyponatriämie kann sehr verschiedene Ursachen haben, die auch unterschiedlich behandelt werden müssen. Bei leichterem, hypervolämisch bedingter Hyponatriämie infolge Überwässerung kann bereits eine Volumenrestriktion zielführend sein. Das Gebot des sehr langsamen Natriumausgleichs gilt insbesondere für Fälle mit längere Zeit bestehender substituionspflichtiger Hyponatriämie.

Bei der zentralen pontinen Myelinolyse handelt es sich um eine sehr seltene Erkrankung, die speziell durch eine zu schnelle Korrektur eines verminderten Natriumspiegels im Organismus entsteht. Wenn nämlich die Hyponatriämie schnell ausgeglichen wird, kann es zu einer Störung der Homöostase kommen. Durch das Ungleichgewicht der Osmolalität intra- und extrazellulär strömt Wasser aus den Zellen, um die Störung der Osmolalität auszugleichen. Dies führt dann zu einer Zellschrumpfung und über einen nicht im Einzelnen bekannten Mechanismus zu einer Zerstörung von Myelinscheiden, ein Vorgang den man als osmotische Demyelinisierung bezeichnet.

Klinisch kommt es einige Tage nach übermäßig schnellem Ausgleich der Hyponatriämie zu unterschiedlichen neurologischen Störungen mit Bewusstseins Einschränkungen bis hin zum Koma mit Lähmungen und Störungen der Hirnstammfunktion. Das Ausmaß der glücklicherweise meist langfristig reversiblen Schäden kann stark variieren, von leichter Müdigkeit bis hin zu einem vollständigen Koma und kompletten Lähmungen, auch mit Versagen der Atemfunktion. Zu den typischen Symptomen gehören Schluck- und Sprachstörungen, progrediente Extremitätenlähmungen, Augenmotilitätsstörungen und andere Hirnnerven- und Hirnstammstörungen, im Extremfall ein Locked-In Syndrom mit Dezerebrationsstarre.

Vorsicht beim Ausgleich einer Hyponatriämie

SUBSTITUTIONSPFLICHTIGE HYPONATRIÄMIE

So reagieren Sie richtig auf eine substitutionspflichtige Hyponatriämie:

- ▶ Achten Sie unbedingt darauf, dass bei der Substitution mit NaCl 0,9% ein Anstieg des Serum-Natriumwertes um maximal 10 mmol/l in den ersten 24 Stunden nicht überschritten wird.
- ▶ Bei der weiteren Substitution sollte der Anstieg pro 24 Stunden nicht mehr als 8 mmol/l betragen, bis der Natriumwert 130 mmol/l erreicht hat.
- ▶ Gehen Sie besonders bei länger bestehender/schwerer Hyponatriämie sehr vorsichtig vor.
- ▶ Beobachten Sie die Serum-Entwicklung mittels engmaschiger Laborkontrollen.

Empfehlungen zum Vorgehen bei der Natrium-Substitution

Auf die Verwendung hyperosmolarer Substitutionslösungen soll möglichst verzichtet werden, denn auch mit einer isotonen NaCl-Lösung lässt sich der Natriumspiegel vorsichtig anheben. Der Anstieg des Natriumspiegels sollte in den ersten 24 Stunden um nicht mehr als 10 mmol/l erfolgen, um das Risiko der Entstehung einer zentralen pontinen Myelinolyse zu vermeiden.

In einer Dokumentation der Arzneimittelkommission der Deutschen Ärzteschaft [1] heißt es, dass der Anstieg des Serum-Natriumwertes unter der Substitution nicht mehr als 10 mmol/l/24 Std. übersteigen sollte. Dieser Wert wird in der medizinischen Sekundärliteratur regelmäßig wiederholt, häufig sogar mit der Einschränkung: „... zwischen 6 und 10 mmol/l pro Tag“. Diese allgemeingültigen Empfehlungen haben sich in der Praxis bewährt und können somit als Standard bezeichnet werden, weil sie den Stand der naturwissenschaftlichen Erkenntnisse und ärztlichen Erfahrung widerspiegeln und sich in der praktischen Anwendung bewährt haben [2].

Die umfangreichste, leider nur in englischer Sprache erschienene Leitlinie stammt aus dem Jahr 2014 [3]. Hier heißt es: „... empfehlen eine Begrenzung des Anstiegs der Natriumkonzentration auf 10 mmol/l innerhalb der ersten 24 Std. und weiterhin 8 mmol/l während weiterer 24 Std. bis der Natriumwert 130 mmol/l erreicht“. Auch *Schwarz und Lindner* weisen dies bereits in ihrem Beitrag *Hyponatriämie/Hyponatriämie: Diagnose und Therapie basierend auf der Analyse von physiologischen Regulationsmechanismen* aus [4].

Um sicherzustellen, dass die genannten Grenzwerte eingehalten werden können, sind engmaschige Kontrollen der Serum-Natriumwerte durchzuführen [1].

Fehlerhaft zu schneller Ausgleich

Der erzielte Anstieg von 14 mmol/l innerhalb von 17,5 Stunden im Fall I ist eindeutig zu hoch und muss deshalb als nicht gerechtfertigte Standardabweichung, also als Behandlungsfehler bewertet werden (§ 630a Abs. 2 BGB). Gerade bei der hier vorliegenden sehr ausgeprägten Hyponatriämie bei unglücklichem Zusammentreffen einer über drei Wochen anhaltenden Diarrhoe und der vermutlich schon über längere Zeit erfolgten Einnahme des natriuretisch wirksamen Hydrochlorothiazids war aber eine sehr vorsichtige und langsame Substitution von Natrium geboten, um die Komplikation zu vermeiden.

Leider lässt sich die Dynamik des schnellen Natriumausgleichs durch Natriumchlorid-Infusionen in den ersten Stunden nach der stationären Aufnahme nicht klären, da zwischenzeitlich keine Labormessungen erfolgt sind. Wenn unter der Gabe von Natriumchlorid Kontrollen durchgeführt worden wären, wäre möglicherweise der zu schnelle Anstieg zu einem früheren Zeitpunkt bemerkt und die Substitution frühzeitiger als geschehen beendet worden.

Angesichts des zeitlichen Zusammenhanges und der typischen Symptomatik mit Gangunsicherheit und Dysarthrie kann von einer zentralen pontinen Myelinolyse ausgegangen werden, obwohl kein entsprechender Nachweis im MRT erfolgt ist. Ein kausaler Zusammenhang zwischen dem Behandlungsfehler und dem eingetretenen Gesundheitsschaden ist im Sinne eines Anscheinsbeweises anzunehmen, denn nach medizi-

nischer Erfahrung handelt es sich um einen typischen Geschehensablauf, der den Schluss erlaubt, dass das Ergebnis auf der fehlerhaft zu schnellen Substitution beruht [5].

Auch bei dem im *Fall 2* geschilderten Patienten lag eine sehr ausgeprägte Hyponatriämie vor, die den anamnestischen Angaben zu Folge vermutlich schon über einen längeren Zeitraum bestanden haben muss, sodass eine besonders behutsame Substitution erforderlich war. Der Anstieg von 10 mmol/l innerhalb der erst 14 Stunden übersteigt aber die Begrenzung auf 10 mmol/l innerhalb von 24 Stunden deutlich. Auch der weitere Anstieg um 14 mmol/l innerhalb der folgenden 24 Stunden und schließlich der Anstieg um 10 mmol/l innerhalb von weiteren zehn Stunden muss als fehlerhaft bewertet werden.

Die fehlerhafte zu schnelle Substitution des Serum-Natriums innerhalb der ersten zwei Tage führte zur typischen Komplikation einer zentralen pontinen Myelinolyse. Es kam zu einem mehrwöchigen stationären Aufenthalt in der Neurologie und zu einer mehrmonatigen ambulanten Rehabilitationstherapie.

Auch in diesem Fall ist der eingetretene Gesundheitsschaden kausal auf den Behandlungsfehler zurückzuführen.

Prof. Dr. med. Johannes Köbberling ist Stellvertretendes Geschäftsführendes Kommissionsmitglied, Vorsitzender Richter am Oberlandesgericht a. D. **Rainer Rosenberger** ist Stellvertretender Vorsitzender und **Dr. med. Beate Weber** ist die für die Dokumentation und Auswertung zuständige Referentin der Geschäftsstelle der Gutachterkommission für ärztliche Behandlungsfehler bei der Ärztekammer Nordrhein.

[1] **Bullmann C.** Hyponatriämie. Dokumentation der Arzneimittelkommission der Deutschen Ärzteschaft, zuletzt aktualisiert 10.1.2017.

[2] **BGH NJW 2016, 713.**

[3] **Spasowski G, Vanholder R, Alolio B et al.** Clinical practice guideline on diagnosis and treatment of hyponatremia. *European Journal of Clinical Endocrinology*, 170, 1-47, (2014).

[4] **Schwarz C, Lindner G.** Hyponatriämie/Hypnatriämie: Diagnose und Therapie basierend auf der Analyse von physiologischen Regulationsmechanismen. *J Klin Endokrinol Stoffw* 2011; 4 (4):29-34.

[5] **Baumgärtel/Laumen.** Handbuch der Beweislast Bd. I, 4. Aufl., Kap. 17 Rdn 10.

Die Notfallkoniotomie kann Leben retten

Bei der Sedierung von Patienten mit schwierigem Atemweg kann es nicht sicher vorhersehbar zu bedrohlichen Zwischenfällen kommen, die entschlossenes Handeln der beteiligten Ärzte erfordern.

von Ludwig Brandt und Rainer Rosenberger

Die Gutachterkommission hatte in jüngster Vergangenheit einen Fall mit tragischem Ausgang zu begutachten, in dem es den Ärzten an der nötigen Entschlossenheit zur Beherrschung einer Notfallsituation gefehlt hat, die nicht nur theoretisch, sondern auch zupackend praktisch hätte bewältigt werden müssen, um Schaden vom Patienten abzuwenden. Obwohl den beteiligten Ärzten sicherlich die lebensbedrohliche Situation, in die der Patient geraten war, klar war und auch kein Zweifel bestanden haben konnte, was in welcher Abfolge hätte getan werden müssen, war erst der hinzugerufene HNO-Arzt imstande, die rettende Maßnahme durchzuführen (Koniotomie). Bis dahin war allerdings wertvolle Zeit verstrichen, was zu einem unumkehrbaren Schaden führte.

Der (hier verkürzt wiedergegebene) Sachverhalt:

Der damals 38-jährige Patient hatte sich wegen eines Zungengrundkarzinoms einer Operation unterzogen. Deswegen und wegen der Folgen einer Strahlenbehandlung wies sein Hals sichtbare Vernarbungen bei anatomisch verändertem Hypopharynx auf.

Bei dem Patienten sollte in der belasteten Klinik eine Magenspiegelung durchgeführt werden. Dazu wurde er mit Unterpolsterung gelagert. Bei der Untersuchung waren eine Funktionsoberärztin, ein weiterer Arzt und eine Funktionskraft anwesend. Die Anwesenheit eines Anästhesisten wurde als nicht notwendig erachtet. Die Sedierung wurde mit Gabe von 2,5 mg Dormicum und 30 mg Propofol i. v. eingeleitet. Nach wenigen Sekunden zeigte sich ein Sättigungsabfall auf 80 %, der durch vermehrtes O₂-Angebot nicht abfangbar war. Trotz Einleitung einer Maskenbeatmung und O₂-Gabe von 10 l/m fiel die Sättigung auf 50 % ab bei peripher nicht tastbarem Puls. Die Reanimation wurde eingeleitet. Ein Intubationsversuch misslang, weil die Stimmritze nicht einstellbar war. Unter Fortsetzung der Maskenbeatmung und Gabe von 1 mg Suprarenin (auf 10 ml verdünnt) zeigte das EKG Asystolie. Der Patient wurde unter Fortsetzung

der HDM und frustraner Maskenbeatmung – andere Alternativen einer supraglottischen Atemwegsicherung (z.B. Wendl-Tubus, Larynxmaske, Larynxstübchen) kamen nicht zur Anwendung – auf die Intensivstation verlegt. Die HNO-Klinik wurde zur Notfallkoniotomie hinzugerufen, die problemlos gelang. Der Atemweg und eine suffiziente Beatmung des Patienten wurden gesichert.

Eine Dokumentation der Sedierung und des Verhaltens der Vitalparameter wurde nicht durchgeführt, sondern erfolgte lediglich im Endoskopiebericht. Die Rekonstruktion des zeitlichen Ablaufs anhand der aus der Atmungsphysiologie bekannten Entwicklung des pCO₂-Wertes während Apnoe ergab eine kumulative Apnoe- bzw. Hypoxiedauer von 23–24 Minuten. Der Patient erlitt einen schwersten hypoxischen Hirnschaden und verstarb acht Monate später.

Stellungnahme der Ärzte

Die belasteten Ärzte begründeten ihr Vorgehen mit der damals gültigen S₃-Leitlinie [1]. Die Anwesenheit eines Anästhesisten wurde als nicht notwendig erachtet, weil die Leitlinie lediglich empfehle, bei ASA-III- (und ASA-IV-) Patienten die Hinzuziehung eines Anästhesisten während der Endoskopie zu erwägen. Es werde nicht ausgeführt, dass die Hinzuziehung eines Anästhesisten obligatorisch sei. Wenn die S₃-Leitlinie die Entscheidung, ob die Durchführung einer Gastroskopie bei ASA-III-Patienten mit oder ohne Anästhesisten erfolgen solle, dem behandelnden Arzt überlasse, könne eine hieraus resultierende medizinisch begründete Entscheidung nicht als Behandlungsfehler klassifiziert werden. Hinsichtlich der Einschätzung des Atemwegs- und der Sedierungsfähigkeit des Patienten sei anzumerken, dass die gastroenterologische Endoskopie über weitreichende und einschlägige Erfahrungen mit onkologischen Patienten mit entsprechenden postoperativen bzw. strahlungsbedingten anatomischen Veränderungen verfüge. Es werde bestritten, dass die

schwierige Intubation bei dem Patienten eindeutig vorhersehbar gewesen sei. Der Patient habe unauffällige Vitalparameter gezeigt und sei nicht luftnötig gewesen. Aus der Anamnese und den vorgelegten Berichten seien keine Hinweise auf eine problematische Intubation zu entnehmen gewesen. Auch habe der Patient keinen Anästhesieausweis besessen.

Nach Auffassung der Gutachterkommission blieb es selbstverständlich dem Endoskopiker überlassen, ob er die Hinzuziehung eines Anästhesisten als notwendig erachtete oder nicht. Die Gutachterkommission konnte die Entscheidung, keinen im Management des schwierigen Atemwegs erfahrenen Anästhesisten hinzuzuziehen, zwar nicht nachvollziehen, sah darin jedoch keinen vorwerfbaren Behandlungsfehler. Diese Entscheidung impliziert jedoch auch, dass der die Endoskopie durchführende Arzt die volle Verantwortung für den Patienten und somit auch die Sicherung der Atemwege übernimmt und mit der Diagnose und Therapie eines schwierigen Atemwegs vertraut ist. Allerdings gab es aufgrund des äußeren Aspektes Hinweise auf eine möglicherweise erschwerte Intubation.

Ein grober Behandlungsfehler war hingegen dahingehend festzustellen, dass die Atemwegssicherung des Patienten nicht beherrscht wurde.

Zur Begründung

Es muss vorausgesetzt werden, dass in dem Endoskopieraum bzw. im unmittelbar räumlichen Zusammenhang wie vorgeschrieben sämtliches Instrumentarium und alle Medikamente zur Durchführung einer kardiopulmonalen Reanimation zur Verfügung standen [2]. Da an einem endoskopischen Arbeitsplatz, aufgrund der nicht zuverlässig vorhersagbaren Wirkung der Sedativa jederzeit Atemwegsprobleme auftreten können, muss dieser Arbeitsplatz eine entsprechende Ausstattung zur Sicherung der Atemwege und zur Beatmung haben, wie Beatmungsmasken, Güdel-Tuben, Ambu-Beutel, Larynxmasken, Intubationsbesteck und Koniotomiebesteck in erreichbarer Nähe. Außerdem müssen die dort tätigen Ärztinnen/Ärzte das Management des schwierigen Atemwegs entweder selbst beherrschen oder, bei fehlender Fachkenntnis, rechtzeitig ein entsprechendes Backup sicherstellen.

Es muss weiter vorausgesetzt werden, dass das in der Endoskopie tätige ärztliche Personal nachweisbar intensivmedizinisch erfahren sein muss, einschließlich aller Maßnahmen zur Intubation und Reanimation. Die Qualifikation zur Beherrschung von Notfallsituationen muss durch regelmäßigen Unterricht und praktische Übungen aufrechterhalten werden [2].

Das oben rekonstruierte Vorgehen entspricht in keiner Weise dem in ausnahmslos allen Originalpublikationen, wissenschaftlichen Übersichtsarbeiten, Lehrbüchern und Leitlinien geforderten Vorgehen [3]. Beispielhaft seien hier nur einige Textpassagen aus einem Weiterbildungsartikel von *Schülte et al.* aus dem Jahr 2007 zitiert [4]:

„Ist der schwierige Atemweg unbekannt oder wurde er zuvor nicht erkannt, wurde eine Narkose bereits induziert (respektive liegt eine Bewusstlosigkeit bekannter oder unbekannter Genese vor), ist in klassische Situationen zu differenzieren:

- der Patient kann nicht intubiert, jedoch mit Gesichtsmaske beatmet werden,
- die „Can not ventilate, can not intubate“-Situation, in der sowohl Gesichtsmaskenbeatmung als auch Intubation unmöglich sind. Letzteres führt zwangsläufig zu einer lebensbedrohlichen Situation, in der nur durch geeignete und in den Algorithmen festgelegte Maßnahmen, die immnente Hypoxie abgewendet werden kann.“

„Sowohl bei der elektiven Intubation im Rahmen einer geplanten Allgemeinanästhesie, der Intubation auf der Intensivstation, im Rettungsdienst oder im Rahmen einer Reanimation ist ein erneuter Intubationsversuch erlaubt. Auf eine Muskelrelaxation wird initial in jedem Fall verzichtet. Parallel sollte unmittelbar nach qualifizierter Hilfe gerufen werden. Scheitert die Intubation und persistiert der Zustand der Nichtbeatbarkeit, ist die Situation akut lebensbedrohlich. Zur Wiederherstellung eines ausreichenden Atemwegs und einer adäquaten Oxygenierung wird sofort eine supraglottische Beatmungshilfe (Larynxmaske, Larynx-tubus®, Intubationslarynxmaske Fastrach®, Easy-tube®, Combitube® etc.) platziert. Misslingt auch dieses Manöver, ist unverzüglich ein operativer Atemweg zu generieren.“

Die Notfallkoniotomie kann Leben retten

Die Vorgehensweise ist bei einer erwartet/unerwartet schwierigen Intubation zum Beispiel in den Guidelines der „Difficult Airway Society“ aus dem Jahr 2007 geregelt und in Algorithmen gefasst [5].

Wie aus den Akten hervorgeht, konnte der Patient weder intubiert noch mit einer Maske suffizient beatmet werden. Nach den in den Algorithmen festgelegten Maßnahmen hätte die verantwortliche Endoskopikerin wie folgt vorgehen müssen:

Nach dem frustranen Versuch einer laryngoskopischen Intubation – evtl. auch einem zweiten Versuch – hätte der Versuch einer supraglottischen Atemwegssicherung folgen müssen. Da dieser in der entscheidenden Ablaufdokumentation nicht erwähnt wird, ist davon auszugehen, dass er nicht erfolgte. Nach Scheitern auch dieses Versuchs und der fehlenden Möglichkeit einer suffizienten Maskenbeatmung hätte der Patient unmittelbar koniotomiert werden müssen. Dass dies nicht geschah, muss als grober ärztlicher Behandlungsfehler gewertet werden.

Notfall-Koniotomie

Die Notfall-Koniotomie ist ein jederzeit und überall durchzuführendes Verfahren, das an jedem Arbeitsplatz, an dem es zu Atemwegsproblemen kommen

kann, erfolgen können muss. Jeder im Atemwegsmanagement geschulte und weitergebildete Arzt muss, zumindest theoretisch, jeden Schritt des Algorithmus beherrschen und im Notfall auch eine Koniotomie durchführen können. Das Argument, dass die bei der Reanimation anwesenden Ärzte wohl keine Koniotomie-Erfahrung hatten, hat in diesem Zusammenhang kein Gewicht: die wenigsten Ärzte haben Erfahrung mit der praktischen Durchführung einer Koniotomie. Und dennoch muss sie in der Cannot-intubate-cannot-ventilate-Situation ohne Zeitverzögerung durchgeführt werden. Denn die Alternative ist der Hirntod oder der definitive Tod des Patienten.

Auch die veränderte Halsanatomie des Patienten kann nicht als Grund für die unterlassene rechtzeitige Koniotomie gelten: Bei bereits durch äußere Inspektion sichtbar veränderter Anatomie sah die behandelnde Ärztin keinen Anlass, sich Gedanken über eventuell auftretende Atemwegsprobleme zu machen. Sie musste also der Überzeugung sein, im Notfall bei dem Patienten auch eine Koniotomie durchführen zu können. Tatsächlich gestaltete sich die Koniotomie vollkommen unproblematisch, wie im OP-Bericht der HNO-Klinik berichtet wird: „Es zeigt sich ein schlanker Hals mit sichtbarer Kehlkopfstruktur“. Ein Foto des Patienten zeigt anschaulich, dass die knorpeligen laryngotrachealen Strukturen eindeutig unmittelbar unter der Haut des voroperierten Halses zu identifizieren waren.

Zusammenfassend wird festgestellt, dass der erhobene Vorwurf ärztlicher Behandlungsfehler berechtigt ist. Es liegt ein grober ärztlicher Behandlungsfehler vor. Wäre der Patient nach dem gültigen medizinischen Standard behandelt worden, d.h. nach dem Stand der naturwissenschaftlichen Erkenntnisse und ärztlichen Erfahrung, der zur Erreichung des Behandlungsziels erforderlich ist und sich in der Erprobung bewährt hat, wäre mit praktischer Gewissheit der irreversible hypoxische Hirnschaden zu vermeiden gewesen.

Prof. Dr. med. Ludwig Brandt ist

Stellvertretendes Geschäftsführendes Kommissionsmitglied und Vorsitzender Richter am Oberlandesgericht a. D.

Rainer Rosenberger ist Stellvertretender Vorsitzender der Gutachterkommission für ärztliche Behandlungsfehler bei der Ärztekammer Nordrhein.

[1] Riphaut A, Wehrmann T, Weber B, Arnold J, Beilenhoff U, Bitter H, et al. Sedierung in der gastrointestinalen Endoskopie. Z Gastroenterol 2008;46:1298-1330.

[2] Schmeck-Lindenau HJ. Qualitätshandbuch der gastrointestinalen Endoskopie. DÄV Köln 2003:178-181

[3] Dörge V, Paschen HR (Hrsg). Management des schwierigen Atemwegs. Springer, Berlin 2004; Krier C, Georgi R (Hrsg). Airway-Management – Die Sicherung der Atemwege. Thieme, Stuttgart 2001

[4] Schälte G, Rex S, Hensler D. Atemwegsmanagement. Anaesthesist 2007;56:837-857

[5] DAS-Guidelines 2007 bzw. Überarbeitung 2015 https://www.das.uk.com/guidelines/das_intubation_guidelines

Diagnose- und Behandlungsfehlervorwürfe bei Koronarer Herzerkrankung

Eine Koronare Herzerkrankung war in den vergangenen sechs Abschlussjahren die dritthäufigste Diagnose, die zur Antragstellung bei der Gutachterkommission für ärztliche Behandlungsfehler bei der Ärztekammer Nordrhein führte. Dabei warfen ein Sechstel der Patienten den Ärzten vor, ein akutes Koronarsyndrom beziehungsweise einen Herzinfarkt verkannt zu haben. Bei etwa der Hälfte dieser Patienten bestätigten sich die Fehlvorwürfe, die insbesondere die Befunderhebung betrafen. Bei den gerügten interventionellen Behandlungen und bei den koronaren Bypassoperationen bestätigten sich die Vorwürfe nur selten.

von Beate Weber, Werner Jörgenshaus und Erland Erdmann

Für eine Fortbildungsveranstaltung zusammen mit dem Institut für Qualität im Gesundheitswesen Nordrhein (IQN) wurden die Diagnose- und Behandlungsfehlervorwürfe bei Koronarer Herzerkrankung mit dem Ziel einer Behandlungsfehlerprophylaxe ausgewertet, über die wir nachfolgend berichten wollen.

Mit einem Anteil von 2,4 Prozent stellt die Koronare Herzerkrankung nach der Gonarthrose (Anteil 2,8 Prozent) und Koxarthrose (Anteil 2,6 Prozent) die dritthäufigste Hauptdiagnose ex post und mit 50 Fällen die fünfthäufigste fehlbehandelte Erkrankung in den nordrheinischen Verfahren der vergangenen sechs Jahre dar. Am häufigsten bestätigten sich Diagnostikvorwürfe bei akutem Koronarsyndrom beziehungs-

weise einem Herzinfarkt mit 21 von 41 Fällen (BF-Quote 51,2 Prozent). Herzkatheteruntersuchungen ohne (28) und mit interventioneller Therapie der Koronarien (70) sowie Bypassoperationen (78) gelangten zwar häufiger zur Überprüfung, Behandlungsfehler wurden aber nur selten festgestellt und betrafen zumeist nicht das technische Vorgehen. Auch in drei von acht Fällen mit Ausschluss einer zu diesem Zeitpunkt therapiebedürftigen Koronaren Herzerkrankung lagen Befunderhebungsfehler (Anamnese, Kontroll-EKG, Troponinwert-Kontrolle, fehlende Echokardiographie bei neu aufgetretenen Linksschenkelblock oder Herzkatheteruntersuchung) vor. Drei aus diesem Grund durchgeführte Herzkatheteruntersuchungen erfolgten behandlungsfehlerfrei (Tabelle 1).

Tabelle 1: Diagnose- und Behandlungsfehlervorwürfe bei Koronarer Herzerkrankung (KHK)

Zeitraum 1.1.2013–31.12.2018	n	Anteil	davon	BF-Quote
Gesamtzahl der Begutachtungen	9.868	100,0	2.945	29,8
Patienten mit Vorwürfen bei KHK als Hauptdiagnose ex post	241	100,0	50	20,7
1) Diagnosefehler	43	17,8	23	53,5
• DF Akutes Koronarsyndrom/Herzinfarkt	41	17,0	21	51,2
2) Behandlungsfehler	198	82,2	27	13,6
• im Rahmen einer Bypass-OP	78	32,4	7	9,0
• Interventionelle Therapie	70	29,0	9	12,9
• Diagnostischer Herz-Katheter	28	11,6	4	14,3
• Sonstige Vorwürfe	22	9,1	7	31,8

Diagnose- und Behandlungsfehlervorwürfe bei Koronarer Herzerkrankung

Befunderhebungsfehler

In den zugrundeliegenden 241 Fällen hatten Diagnosefehlervorwürfe zum akuten Koronarsyndrom beziehungsweise Herzinfarkt zwar nur einen Anteil von gut einem Sechstel (17,0 Prozent), es fanden sich hier mit 21 Fehlern aber 42 Prozent der insgesamt bei Koronarer Herzerkrankung als Hauptdiagnose ex post festgestellten 50 Behandlungsfehler. Bei zwei Dritteln der 21 fehlerbehafteten Verfahren zur Diagnostik wurden Befunderhebungsfehler festgestellt; betroffen waren drei Hausärzte, vier im KV-Notdienst tätig gewordene Allgemeinmediziner sowie ein Neurologe, ein Kardiologe und fünf aufgesuchte Klinikambulanzen. Trotz typischer, auf ein akutes Koronarsyndrom differenzial-diagnostisch hindeutender Symptomatik fehlte es in diesen Fällen an einer Basisdiagnostik, zum Beispiel an einer ausreichenden Anamnese zu den Beschwerden und den Risikofaktoren sowie an einer Untersuchung des Patienten, an einem EKG und/oder an einer Bestimmung des Troponins beziehungsweise an einer Klinikeinweisung zur weiteren Diagnostik/stationären Beobachtung.

Beispielsweise wurde bei einem 75-jährigen Patienten mit einer erstmaligen, auf eine instabile Angina pectoris hindeutenden Symptomatik vom Hausarzt zwar ein EKG durchgeführt, dabei aber nicht bedacht, dass ein unauffälliger EKG-Befund einen NSTEMI nicht ausschließt. Der Patient wurde nach Besserung unter Nitrogabe und einem Rezept für ein Nitro-Spray mit der Maßgabe entlassen, sich am nächsten Tag zur EKG-Kontrolle wieder vorzustellen. Nach Auffassung des Gutachters wäre bei diesem Patienten jedoch eine Bestimmung des Troponins sofort und im Verlauf von sechs Stunden geboten, die zwar bisher in einer hausärztlichen Praxis nicht vorgehalten werden muss, in einem solchen Fall aber zur Facharztüberweisung oder Einweisung des Patienten hätte führen müssen. Wenige Stunden später wurde auf Betreiben der Angehörigen andernorts ein dreifach über dem Referenzwert liegender Troponinwert bei hochgradiger Koronarsklerose mit 95-prozentigen Stenosen festgestellt, unter medikamentöser Therapie stabilisiert und fünf Tage später eine koronare Bypassoperation durchgeführt, sodass der Patient keinen Gesundheitsschaden erlitten hat.

Diagnosefehler

In fünf Fällen mit Diagnosefehlern waren pathologische EKG-Veränderungen bei typischen Beschwerden nicht erkannt worden. Darunter ein Fall, in dem das bei nächtlichen Beschwerden angefertigte EKG ärztlicherseits nicht in Augenschein genommen wurde, sodass eine fehlerhafte Ableitung (Vertauschen der Armelektroden) nicht bemerkt und ein Vorderwandinfarkt zu spät erkannt und behandelt wurde. Bei zwei Patienten wurde ein ST-Hebungsinfarkt im EKG fehlerhaft nicht erkannt, und es erfolgten – erst nach Stunden später eintreffenden pathologischen CK-Werten mit Nachweis des Infarktgeschehens – zu späte Verlegungen zur Herzkatheteruntersuchung. In einem Fall mit lediglich automatisierter Gerätebefundung wurde das EKG als unauffällig beschrieben – trotz angedeuteter ST-Hebung in V2 – V4 und bei auffällig positiver T-Welle – bei gleichzeitiger Überinterpretation eines in der Streubreite liegenden leichten Rückgangs des Troponins innerhalb von einer Stunde von 10,5 ng/l (normal < 5 ng/l) auf 9,9 ng/l. Dadurch wurde der vorliegende Herzinfarkt verspätet erst mit Eintreffen der pathologischen CK-Werte nach 3,5 Stunden erkannt. Nicht indiziert war in einem Fall eine Ergometrie, da zuvor bereits – nicht erkannte – pathologische EKG-Veränderungen vorlagen, zudem wurde die Ergometrie trotz signifikanter Ischämiezeichen fehlerhaft nicht sofort abgebrochen. Bei einer 47-jährigen Patientin mit den Risikofaktoren Rauchen und arterielle Hypertonie bestanden seit einer Woche starke Brustschmerzen. Die unter anderem durchgeführte Ergometrie erfolgte ohne ausreichende Ausbelastung (nur bis 100 Watt und mit einer maximalen Herzfrequenz von nur 116/Minute), sodass diese Untersuchung hinsichtlich der Fragestellung wertlos war. Die Patientin erlitt fünf Tage später einen Vorderwandinfarkt bei akuter Plaqueruptur bei bestehenden subtotalen und hochgradigen Stenosen einer 2-Gefäßerkrankung, die nach Auffassung des Gutachters zuvor hätten erkannt und revaskularisiert werden können.

Kausalschaden

In 18 der 43 Fälle mit Diagnosevorwürfen wurde ein kausaler Gesundheitsschaden festgestellt, darunter vier von zehn Todesfällen, acht dauerhafte Funktionsstörungen des Herzens, eine milde und zwei schwere

kardiale Dekompensationen sowie jeweils einmal das traumatische Erleben eines Herzstillstandes, von Todesangst und von unnötigen Beschwerden bis zur weiteren Behandlung. Dabei können gerade Befunderhebungsfehler, aber auch grobe Diagnose- und Behandlungsfehler aufgrund einer Änderung der Beweislast zu Ungunsten des Arztes haftungsrechtlich dazu führen, dass der Arzt für die Folgen der eingetretenen Herzschildigung bis hin zum Tod des Patienten einzutreten hat.

Die Behandlung des Symptoms „Brustschmerz“ in der Praxis

Nach einer Auswertung von *Bruno et al.* [1] stellen „unklare Thoraxschmerzen eine der häufigsten Vorstellungsgründe beim Hausarzt und bei der notfallmedizinischen Abklärung dar, aber nur in etwa 20 bis 25 Prozent der Fälle liegt dabei eine koronare Ursache zugrunde. Allerdings besteht aufgrund des möglichen hohen Mortalitätsrisikos die Notwendigkeit eines raschen zielgerichteten Handelns, was auch für andere Differenzialdiagnosen beispielsweise einer Aortendissektion oder einer fulminanten Lungenembolie gilt. Oftmals sehen die konsultierten Haus- und im Notfall konsultierte Ärzte in Praxis und Klinik die Patienten mit unklaren Thoraxschmerzen mit einem sehr frühen Stadium, in dem sich möglicherweise weder EKG-Veränderungen noch pathologische Laborwerte zeigen. Die einmalige Bestimmung von EKG und Biomarkern können (dabei) ein akutes Koronarsyndrom nicht ausschließen.“

Es geht also zunächst darum, sicherzustellen, dass eine unmittelbar vital bedrohliche Situation erkannt wird, das heißt, die Dringlichkeit beziehungsweise Gefährdung muss eingeschätzt (Triage-Regelung) und gegebenenfalls eine zügige stationäre Einweisung veranlasst werden.

Kann eine unmittelbar bedrohliche Situation ausgeschlossen werden, folgt die differenzierte Anamnese, auch bezüglich Risikofaktoren und Begleiterkrankungen sowie die körperliche Untersuchung des Patienten. Neben den somatischen Befunden sind im Rahmen der Anamnese psychosoziale Faktoren zu berücksichtigen. Bei jedem Patienten mit „Brustschmerz“ sind Herz, Lunge und Brustwand zu untersuchen. Zur Be-

urteilung des Herzens sind Puls (Tastbar? Frequenz? Rhythmus?), Blutdruck und Auskultation die ergiebigsten Kriterien; bei Schmerzen im Bereich der Lunge beziehungsweise Brustwand sind die Inspektion (Zeichen des Emphysems? Trauma?), die Perkussion und die Auskultation (Tachypnoe?) sinnvoll. Grundsätzlich ist die Reproduzierbarkeit des Schmerzes durch tiefe Inspiration oder Palpation zu ermitteln.

Weitere Untersuchungen sind nur dann indiziert, wenn sich bis zu diesem Zeitpunkt entsprechende positive Hinweise ergeben. Zur Risikostratifizierung kann die Anwendung eines Herz-Scores hilfreich sein.

In Krankenhausambulanzen müssen natürlich bei jedem Patienten mit Brustschmerz zur Basisdiagnostik ein EKG und eine Labordiagnostik durchgeführt werden. Die notwendige Festlegung des im Notdienst tätigen Arztes auf eine Diagnose ist oft mit einem unvermeidlichen Maß an Unsicherheit behaftet, und im Falle des geklagten Brustschmerzes ist trotz aller Sorgfalt ein Herzinfarkt nicht in allen Fällen sicher zu erkennen. Allerdings ist hier eine über die Möglichkeiten des sogenannten Roten Scheins hinausgehende (lesbare) Dokumentation der erfragten Anamnese und erhobenen Befunde anzuraten.

In der hausärztlichen Praxis hat die Labordiagnostik bei der Evaluation nur einen geringen Stellenwert. Ein positives Troponin weist zwar den Myokardinfarkt zuverlässig nach, ausschließen kann man ihn aber allenfalls bei einer Symptombdauer > 12h. Auch mit einem 12-Kanal-Elektrokardiogramm (EKG) lässt sich eine kardiale Ätiologie nur bestätigen (hohe Spezifität), aber nie ausschließen (geringe Sensitivität). Das EKG hat aber gegenüber dem Troponin den Vorteil, dass es zusätzliche differenzialdiagnostische Informationen liefert. Die Ableitung eines EKGs nimmt zwar eine zentrale Stellung bei der Diagnostik und Risikostratifizierung des Akuten Koronarsyndroms (ACS) ohne ST-Hebung ein, aber mit einem alleinigen Ruhe-EKG lässt sich eine kardiale Ätiologie nur bestätigen (hohe Spezifität) aber nie ausschließen (geringe Sensitivität). Ein unauffälliges EKG schließt ein ACS nicht aus. In der vorklinischen Diagnostik gilt es zudem, die Vielzahl der Differenzialdiagnosen zu berücksichtigen und sich in der Notfallbehandlung auf eine Verdachtsdiagnose festzulegen, um das weitere Vorgehen zu planen.

Diagnose- und Behandlungsfehlervorwürfe bei Koronarer Herzerkrankung

Fazit für die Praxis bei akutem Brustschmerz

Zusammengefasst bedeutet dies für den niedergelassenen Arzt im Umgang mit Patienten, die „Brustschmerz“ als Symptom der Erstkonsultation klagen, zunächst eine Eigen- und Familienanamnese, eine klinische Untersuchung mit Blutdruck- und Pulsmessung und eine Einschätzung der erhobenen Befunde durchzuführen und zu dokumentieren, was auch im KV-Notdienst möglich ist. Bleiben bei den untersuchten Patienten, gegebenenfalls auch nach Ableitung eines EKGs und Bestimmung des Troponins in der Praxis, Zweifel an einer möglichen kardialen Ursache der Beschwerden, muss die weitere abklärende Diagnostik unverzüglich eingeleitet werden. Oftmals bleibt nur die stationäre Einweisung zur weiteren Beobachtung und kardiologischen Diagnostik. Es ist anzuraten, die Ablehnung einer nötigen stationären Einweisung durch den Patienten zu dokumentieren und gegenzeichnen zu lassen.

Fehler bei Herzinfarkt

In einem Fall wurde 2016 ein akuter Herzinfarkt zwar erkannt, es wurde aber nicht umgehend eine Verlegung zur interventionellen Therapie veranlasst. Der Patient wurde unter Monitorüberwachung nach vier Stunden reanimationspflichtig und verstarb. Ein 50-jähriger Patient sollte 2014 im aufgesuchten Krankenhaus – ohne ärztlich gesehen worden zu sein – weiterverlegt werden. Er erlitt in der Ambulanz auf den Transport wartend ein akutes Herz-Kreislaufversagen, das über 20 Minuten nicht suffizient behandelt werden konnte, da die Intubation nicht gelang. Er verstarb an den Folgen des später bei der Obduktion festgestellten ausgedehnten Herzinfarktes infolge einer Plaqueruptur bei fortgeschrittener Koronarsklerose. Aufgrund des festgestellten Organisationsfehlers wurde eine Haftung der Ärzte für den Tod des Patienten bejaht.

Fehler bei KHK

Bei einem Patienten wurde eine fortgeschrittene Koronare Herzerkrankung nicht erkannt. Die anhaltenden Beschwerden wurden als rezidivierende epigastrische Beschwerden bei Stress und bei Belastung beziehungsweise als eine Refluxösophagitis gedeutet. Obwohl bereits neun Jahre zuvor ein Herzinfarkt aufgetreten

war, wurde vom belasteten Hausarzt weder ein EKG durchgeführt, noch erfolgte eine Überweisung zum Kardiologen, sodass erst nach sieben Monaten die schwere Dreifäßerkrankung mittels Bypassoperation behandelt werden konnte.

Herzkatheter

Bei 28 beklagten diagnostischen Herzkatheteruntersuchungen, darunter 25-mal mit Feststellen einer relevanten Koronaren Herzerkrankung, bestätigten sich vier Fehlvorwürfe. Einmal blieb vor der Untersuchung unbemerkt, dass der Aufklärungsbogen weder vollständig ausgefüllt noch unterschrieben worden war. Es waren außerdem nur allgemeine Risiken aufgeführt, und eine bestehende Allergieneigung war nicht erfragt worden, sodass fehlerhaft keine ausreichende Prophylaxe verabreicht wurde. Dies hatte zur Folge, dass der dann nach KM-Gabe mit einer Urtikaria symptomatisch werdende Patient speziell behandelt werden musste. Obwohl die Leitlinien darauf hinweisen, war in einem anderen Fall die luftfreie Flüssigkeitsfüllung des Kathetersystems nicht sichergestellt worden, sodass der Patient aufgrund einer koronaren Luftembolie nach der ersten Kontrastmittelgabe reanimiert werden musste. Einmal wurde als fehlerhaft bewertet, dass die ambulante Untersuchung aus ungeklärten Gründen mit einem 6F-Kathetersystem vorgenommen und ein nachfolgend aufgetretenes Hämatom zu spät erkannt wurde. Bei einem mit 10 mg Diazepam sedierten 81-jährigen wurden die Überwachungspflichten offensichtlich verletzt, sodass er vom Kathetertisch stürzen konnte, obwohl vier Personen im Katheterraum anwesend waren.

Interventionelle Therapie

Bei 70 vorgeworfenen interventionellen Behandlungen der Koronarien wurden neun Behandlungsfehler festgestellt; es bestätigten sich vier der 15 erhobenen Aufklärungsrügen, darunter eine bei ansonsten sachgerechter Behandlung. Beispielsweise wurde 2015 eine nach den ESC-Leitlinien kontraindizierte interventionelle Therapie bei einem 69-jährigen türkischen Patienten mit einer fortgeschrittenen Dreifäßerkrankung und chronischem Verschluss der rechten Kranzarterie versucht, anstatt eine Bypassoperation zu veranlassen. Es bestanden außerdem erhebliche

Dokumentationslücken, Befundungenauigkeiten und unklare Aussagen im Arztbrief. Der Patient war Analphabet und hatte den türkischen Aufklärungsbogen nur unvollständig ausgefüllt. Angehörige hatten nicht mit unterschrieben. Dementsprechend war davon auszugehen, dass der Eingriff zudem rechtswidrig erfolgte, da der Patient die bei ihm vorliegende komplexe Situation vermutlich nicht verstanden hatte. Er erlitt einen periinterventionellen Herzinfarkt mit Zustandsverschlechterung, für den die Kardiologen zu haften hatten. Ob der Tod des Patienten Monate später damit im Zusammenhang stand, konnte von der Gutachterkommission hingegen nicht mit der notwendigen Wahrscheinlichkeit festgestellt werden.

Drahtabriss

Ein Drahtabriss stellt eine sehr seltene eingriffsimmanente Komplikation der interventionellen Therapie mit Stentimplantation dar. Dennoch wurden bei fünf Patienten in diesem Zusammenhang Behandlungsfehler festgestellt. Es ist vor allem nach der Untersuchung darauf zu achten, dass der Katheter unversehrt ist. Aufgrund erheblicher Dokumentationslücken war bei einem Patienten für den Gutachter nicht nachvollziehbar, wieso ein außerdem noch sehr langer Stent in ein unauffälliges gesundes Gefäß eingebracht worden war. Ohne entsprechende Dokumentation blieb unklar, wie es zum Drahtabriss mit Verbleib des Fremdkörpers im distalen Gefäßanteil kam, der zwar dargestellt, aber weder beschrieben noch entfernt wurde. In einem anderen Fall wurde der Eingriff erneut vorgenommen, obwohl sich schon bei einer vorherigen Katheteruntersuchung gezeigt hatte, dass das Verschieben des Führungsdrahtes bei extremer Gefäßschlängelung unmöglich war. Nach vielen Manipulationen mit Torsion des Katheters kam es schließlich zu einem Katheterabriss im Bereich der Torsionsstelle. Dies erforderte eine notfallmäßige operative Entfernung.

Bei einem als „problemlos“ beschriebenen, aber fehlgeschlagenen Versuch, einen Ballonkatheter über das proximale, nach Dilatation noch verengte Stentsegment im RIVA vorzuschieben, kam es zu einem Abriss des Führungsdrahtes mit Verbleib einer frei flottierenden Schlaufe im Hauptstamm. Dies hätte eine sofortige Bypassoperation erfordert, solange die 62-jährige Patientin noch kreislaufstabil war. Stattdessen wurde

fehlerhaft die Entscheidung getroffen, das Problem durch eine überlappende Stentimplantation bis in den distalen ungeschützten Koronarhauptstamm hinein zu lösen. Es kam dabei zur Dissektion im Hauptstamm mit passagerem Kompletverschluss, schwerem kardiogenen Schock mit zerebralen Ischämien und schwerster körperlicher Behinderung sowie einem Beinverlust infolge eines Kompartmentsyndroms.

In einem anderen Fall führte eine fehlerhaft unbemerkt gebliebene unvollständige Entfernung eines Anteils des Führungsdrahtes dazu, dass mehrere Gefäßeingriffe nötig wurden, bis sich bei fehlender Heiltendenz der Wunde das verbliebene Katheterstück zeigte und entfernt werden konnte.

Bei einem Patienten erfolgte die sofort nötige Re-Intervention grob fehlerhaft erst nach über zwei Stunden, als sich bereits ein erheblicher Hinterwandinfarkt entwickelte. Bei zwei Patienten wurde trotz transfusionspflichtiger Nachblutung grob fehlerhaft zunächst kein Gefäßschirurg hinzugezogen, sodass eine Gefäßperforation mit großem retroperitonealem Hämatom zu spät operativ angegangen wurde und die Patienten jeweils an den Komplikationen verstarben. Bei einem anderen Patienten wurde ein postinterventioneller Gefäßverschluss der A. femoralis trotz entsprechender Beschwerden nicht erkannt, was zu einer verzögerten Thrombektomie mit bleibender Neuropathie am Bein führte.

Koronare Bypassoperation

Von 78 Patienten wurde die Behandlung im Rahmen einer Bypassoperation gerügt; die Vorwürfe bestätigten sich siebenmal. Zwei Behandlungsfehler betrafen die Anästhesisten, so bei einem Patienten, bei dem trotz Vorliegens mehrerer Prädiktoren für eine erschwerte Atemwegssicherung keine primäre fiberoptische Intubation erfolgte. Der Patient erlitt eine schwere hypoxische Hirnschädigung mit Todesfolge, weil die konventionelle Intubation dann über einen längeren Zeitraum hinweg nicht gelang. Im anderen Fall kam es zu einer Zahnschädigung trotz unproblematisch geschilderter In- und Extubation bei einem Patienten mit geringem Schwierigkeitsgrad. Bei ihm war zuvor der Zahnstatus fehlerhaft nicht überprüft worden. Es wurde gutachterlich davon ausgegangen, dass eine po-

Diagnose- und Behandlungsfehlervorwürfe bei Koronarer Herzerkrankung

tenzielle Risikosituation bei prothetisch schlecht versorgtem Gebiss nicht erkannt wurde.

Den Herzchirurgen wurde einmal angelastet, dass sie eine Blutstillungskompresse fehlerhaft in situ belassen haben, was ein voll beherrschbares Risiko darstellt. Ein Behandlungsfehler wurde festgestellt, da es versäumt wurde, die untere Zerklage unter die sternale Faszie umzubiegen. Dies war im Röntgenbild eindeutig erkennbar und führte zu Beschwerden und einer Revisionsoperation. Die übrigen drei Behandlungsfehler betrafen die postoperative Betreuung, darunter ein zu spät erkanntes Kompartmentsyndrom in Ermangelung einer zeitgerechten Kontrolle des nach Venenentnahme angelegten Kompressionsverbandes beim noch intubierten und sedierten Patienten, mit Verbleib einer Peroneusparese mit Spitzfußstellung. Postoperativ verkannt wurde auch eine schwere Elektrolytstörung bei ansteigenden Nierenretentionswerten, was zu einer Asystolie mit Reanimation und hypoxiebedingtem Apoplex mit Hemiparese bei dem 74-jährigen Patienten führte. Bei einem Patienten erfolgte fehlerhaft keine Beurteilung des Dekubitus-Risikos. Ein Schaden konnte allerdings nicht festgestellt werden.

Fazit für Interventionen und Eingriffe

Die kardiale interventionelle Therapie und Bypassoperationen führen zwar häufiger zur Antragstellung; die Vorwürfe bestätigen sich jedoch selten. Grundsätzlich geachtet werden muss auf eine exakte Indikationsstellung entsprechend der Leitlinien, auf eine für den Patienten verständliche Risikoaufklärung, auf eine auch für Dritte nachvollziehbare Ablauf-Dokumentation besonders beim Eintritt von Komplikationen sowie auf eine sorgfältige Nachbehandlung. Insbesondere zu achten ist hier auf Nachblutungen, einen Reverschluss und Kontrollen des Beines bei angelegtem Kompressionsverband vor allem am sedierten Patienten sowie auf eine zerebrale Ischämie im Rahmen der Operation mit verzögertem Wiederaufwachen aus der Narkose. Wundheilungsstörungen am Sternum werden relativ häufig gerügt. Im Rahmen der Informationspflicht ist es bei der Entlassung notwendig, dem Patienten und den Nachbehandlern eventuell eingetretene Komplikationen und die Maßgaben zur weiteren Behandlung durch einen verständlichen Arztbrief mitzuteilen.

[1] Bruno RR et al. Interdisziplinäre Versorgung akuter Thoraxschmerzen. DÄ 2015, Jg.112 (45): 768-779

Dr. med. Beate Weber

ist die für die Dokumentation und Auswertung zuständige Referentin der Geschäftsstelle der Gutachterkommission für ärztliche Behandlungsfehler bei der Ärztekammer Nordrhein.

Dr. med. Werner Jörgenshaus und Professor Dr. med. Erland Erdmann sind Stellvertretende Geschäftsführende Kommissionsmitglieder.

Halbherzige Behandlung eines epileptischen Anfalls

Der Status epilepticus stellt eine Notfallsituation dar, der eine sofortige medikamentöse Behandlung und eine intensivmedizinische Betreuung erfordert. Aufgrund der hohen Mortalität ist es jedoch genauso wichtig, das Eintreten eines Status epilepticus zu verhindern.

von Johannes Noth, Lothar Jaeger und Beate Weber

In dem nachfolgend geschilderten Fall führte das ersatzlose Absetzen des Antikonvulsivums bei symptomatischer Epilepsie und die anschließende unzureichende antikonvulsive Therapie dazu, dass der Patient an den Folgen eines Status epilepticus verstarb.

Sachverhalt

Aus zahlreichen früheren stationären Entlassungsbrieffen geht hervor, dass der Patient in 2009 einen links-hemisphärischen Schlaganfall erlitten hatte mit seitdem bestehender spastischer Hemiparese rechts. Ein Jahr später trat ein erster komplex-fokaler Krampfanfall als Ausdruck einer symptomatischen Epilepsie auf, sodass der Patient antiepileptisch mit Gabapentin 3x 300 mg täglich behandelt wurde. Im Mai 2013 wurde der Patient wegen eines erneuten Grand Mal in der belasteten Abteilung für Neurologie stationär behandelt. Die Gabapentin-Dosis wurde auf 3 x 600 mg gesteigert. Diese Dosis wurde bis zum Tag der nunmehr zur Diskussion stehenden stationären Aufnahme am 9. Juni 2014 im belasteten Krankenhaus beibehalten. Neben den neurologischen Erkrankungen bestanden zahlreiche internistische Vorerkrankungen, wie eine arterielle Hypertonie, eine absolute Arrhythmie bei Vorhofflimmern und eine Adipositas.

Nachweislich der Kopie des Notarztprotokolls von diesem Tag war der Patient am Morgen zu Hause auf dem Toilettenstuhl teilorientiert vorgefunden worden. Fremdanamnestic sei er schon seit dem Aufwachen vigilanzgemindert und desorientiert gewesen. Unter dem Verdacht auf einen erneuten zerebralen Insult wurde der desorientierte und bewusstseinsgetrübte Patient in die zentrale Notaufnahme des belasteten Krankenhauses gebracht, wo er um 08.44 Uhr eintraf und durch den diensthabenden Assistenzarzt untersucht wurde.

Der internistische Befund sei unauffällig gewesen. Im neurologischen Befund wurden die spastische Beinparese rechts und eine Unfähigkeit, den Kniehackenversuch rechts auszuführen, erwähnt. Psychisch sei der Patient zur Person voll, zeitlich und situativ nicht (laut Ehefrau vorbestehend) orientiert gewesen. Unter den vorläufigen Diagnosen „AZ-Verschlechterung, V.a. beginnenden Infekt, respiratorische Insuffizienz und Hepatopathie bei bekannter Cholelithiasis“ wurde der Patient stationär aufgenommen. Es wurden enge internistische Kontrollen und gegebenenfalls eine Antibiose angeordnet, falls die Entzündungswerte erhöht seien oder der radiologische Nachweis von Infiltraten erbracht worden sei.

Noch am gleichen Tag wurde eine kraniale Computertomographie durchgeführt, die über den bekannten linksseitigen Defekt im Anteriorstromgebiet hinaus keine neuen Gesichtspunkte lieferte. Es wurde angeordnet, die ambulante Dauermedikation fortzuführen, unter anderem mit Gabapentin 600 mg (I-I-I). Im Aufnahmelabor waren die Entzündungswerte nicht erhöht (CRP 0,59 mg/dl, Leukozyten 10,04 G/l).

Der Patient wurde auf der interdisziplinären anästhesiologischen Intensivstation aufgenommen. Im Überwachungsbogen vom 9. Juni wurde um 14.00 Uhr, um 20.00 Uhr und am nächsten Morgen um 08.00 Uhr die Gabe von jeweils 600 mg Gabapentin eingetragen. Im Pflegebericht vom 9. Juni wurde angegeben, dass der Patient um 16.00 Uhr fokal mit dem rechten Arm gekrampft habe und der Arzt vom Dienst unterrichtet worden sei. Daraufhin sei eine neurologische Konsiliaruntersuchung durch die zweitbeschuldigten Ärzte zur Frage einer gesenkten Epilepsieschwelle bei Infekt angefordert worden. Die Untersuchung fand noch am 09. Juni um 20.15 Uhr statt. Dokumentiert wurde, dass sich eine brocabetonte Aphasie mit wechselndem Sprachverständnis und eine hochgradige spastische Hemiparese rechts gezeigt hätten.

Halbherzige Behandlung eines epileptischen Anfalls

Aktuell hätten sich keine motorischen Entäußerungen gefunden. Die Empfehlung lautete, Gabapentin zunächst unverändert weiterzugeben und im Verlauf ein EEG anzufertigen. Aktuell hätte sich kein Anhalt für epileptische Anfälle ergeben, prinzipiell sei ein Infekt als Trigger von epileptischen Anfällen möglich.

Um 23.00 Uhr wurde dokumentiert, dass der Patient über starke Oberbauchschmerzen geklagt habe, der Bauch prall gewesen sei und die Temperatur 38 Grad betragen habe. Nach Rücksprache mit dem Arzt vom Dienst sei „großzügig Dipi“ verabreicht worden, woraufhin der Patient ruhig geschlafen habe. Um 8.00 Uhr morgens seien keine Schmerzen angegeben worden. Bei in den Folgetagen ansteigenden Entzündungswerten und einer sonographisch bestätigten Cholecystolithiasis erfolgte am 11. Juni eine ERCP, in der kein Choledochuskonkrement nachgewiesen worden sei.

Nachweislich der Überwachungsbögen der Intensivstation wurde die Verordnung von Gabapentin 600 mg (3 x täglich) bis zum Morgen des 12. Juni beibehalten. An diesem Tag wurde der Patient auf die erstbelastete internistische Pflegestation verlegt. Zum Verlauf wird im Verlegungsbogen angeführt, dass der Patient unter zunehmender Somnolenz und unter rechtsseitigen Oberbauchschmerzen gelitten habe, was bei erhöhten Entzündungsparametern auf eine biliäre Pankreatitis hingedeutet habe. Es seien eine ERCP mit Steinextraktion aus dem Cysticus und EOT durchgeführt worden. Unter der durchgeführten antibiotischen Therapie sei der Patient nun zunehmend orientiert. Laborchemisch sei noch einmal ein Anstieg des CRP bei jedoch abfallenden Leukozyten aufgetreten. Daher seien die Antibiotika noch nicht geändert worden. Gabapentin findet sich unter der Auflistung der zuletzt verabreichten Medikamente nicht mehr. Laut Fieberkurve der internistischen Pflegestation sei ab dem 13. Juni Gabapentin in einer niedrigeren Dosis von 300 mg (2 x täglich) wieder eingesetzt und diese Dosis bis zum 15. Juni beibehalten worden. Am 16. Juni wurde Gabapentin pausiert. Ein Grund für diese Maßnahme wird in den Krankenunterlagen nicht genannt, auch nicht unter der Rubrik „Visiten und sonstige Anordnungen“ der Fieberkurve. Insbesondere findet sich auch kein Hinweis darauf,

dass diese Maßnahme mit den Neurologen abgesprochen worden war.

Im Pflegebericht vom 23. Juni findet sich um 18.30 Uhr der Eintrag: „Pat. hat 3 x in der Stunde gekrampft, Diensthabender informiert, Pat. hat Rivotril® (Clonazepam) erhalten.“ Noch am gleichen Tag wurde ein neurologisches Konsil angefordert und durchgeführt. Demnach hätten sich an diesem Tag wohl zwei Grand Mal ereignet. „Bislang Gabapentin wie Vormedikation, jetzt laut Kurve seit 16.06. pausiert. Heute erstmalig wieder gegeben. Nach Info AvD 1 Amp Rivotril® gerade erhalten.“ Bei der Untersuchung sei der Patient postiktal schläfrig gewesen. Es wurde die Empfehlung gegeben, Gabapentin weiter zu verabreichen (Vordosis 300 mg 1-0-1) und darum gebeten zu eruieren, warum Gabapentin pausiert worden sei. Bei internistischer Kontraindikation gegen die Behandlung mit Gabapentin wurde eine Umstellung auf Keppra® (Levetiracetam) empfohlen. Laut Pflegedokumentation habe der Patient am 26. Juni um 05.00 Uhr und um 9.00 Uhr erneut gekrampft, woraufhin er auf die neurologische Intensivstation verlegt worden sei. Es sei um Optimierung der antiepileptischen Therapie gebeten worden, die zurzeit mit „Gabapentin 300 mg 1-0-2“ aufgeführt wurde.

Laut Pflegedokumentation und Fieberkurve der neurologischen Abteilung habe der Patient dort weiter gekrampft. Die Angehörigen seien am 26. Juni um 14.00 Uhr über den schlechten Zustand des Patienten informiert worden. Diese hätten gewünscht, dass „keine erweiterte intensivmedizinische Behandlung betrieben werden solle“. Laut Überwachungsbogen wurde bei „einfach-fokalen Krämpfen der rechten Hand mit sekundärer Generalisierung“ Clonazepam eingesetzt. Bei Anfallsresistenz solle eine Kombinationstherapie mit Clobazam begonnen werden. Am 27. Juni erfolgte eine Umstellung auf Valproinsäure i.v. mit einer Zieldosis von 3 x 600 mg unter Fortführung der Bedarfsmedikation mit Rivotril®. Hierunter ist der Patient unter fortbestehenden Krämpfen und Auftreten eines Status epilepticus am 28. Juni auf der Intensivstation verstorben.

VERHALTEN BEI EINEM EPILEPTISCHEN ANFALL

Ein einzelner epileptischer Anfall stellt keine Notfallsituation dar. Wichtig ist es, Ruhe zu bewahren, die Zeitdauer festzuhalten, das Umfeld von potentiellen Gefahren für den Betroffenen freizuhalten und ihn nicht alleine zu lassen.

Eine stabile Seitenlage im Verlauf kann hilfreich sein, um ein Ersticken an Erbrochenem zu verhindern.

Status epilepticus

Dauert ein epileptischer Anfall länger als fünf Minuten (Grand Mal) oder kommt es bei einer Serie von Anfällen nicht zu einer Wiedererlangung des Bewusstseins, so handelt es sich um einen Status epilepticus, der potentiell lebensbedrohlich ist.

In einer solchen Situation muss ein Notarzt beigezogen werden, der nach einer intravenösen Erstbehandlung mit einem Benzodiazepin (zum Beispiel Lorazepam) eine rasche Zuweisung in eine Klinik veranlasst. Kann der Status epilepticus hierdurch nicht durchbrochen werden, wird die Gabe von Phenytoin über einen separaten Zugang empfohlen.

Alternativ stehen intravenös Valproinsäure, Levetiracetam oder Phenobarbital zur Verfügung. Eine Intensivtherapie muss erfolgen, sollte der Patient weiter krampfen. Hier ist dann der rasche Einsatz der anästhetischen Antikonvulsiva Thiopental, Midazolam oder Propofol angezeigt. Sollte darunter kein Erfolg erreichbar sein, können Ketamin oder Inhalationsanästhetika versucht werden.

Beurteilung des Sachverhalts

Der Patient litt seit Februar 2010 unter einer symptomatischen Epilepsie, die seit Mai 2013 anfallsfrei durch die belasteten Neurologen mit Gabapentin in einer Dosis von 3 x 600 mg behandelt worden war. Gabapentin ist bei Erwachsenen als Monotherapie von komplex-fokalen Anfällen mit oder ohne sekundäre Generalisierung zugelassen. Die empfohlene Tagesdosis zur Behandlung von Epilepsien liegt beim Erwachsenen zwischen 900 und 3.800 mg. Die vor der stationären Aufnahme am 9. Juni durchgeführte Therapie mit 3 x 600 mg Gabapentin pro Tag entsprach somit einer niedrigen Dosierung. Laut Produktinformation und Roter Liste® können unter der Behandlung mit Gabapentin zahlreiche Nebenwirkungen auftreten. Unter sehr seltenen Nebenwirkungen wird die hämorrhagische Pankreatitis mit der Bemerkung „ggf. Behandlung abbrechen“ genannt.

Der stationäre Aufnahmegrund am 9. Juni waren jedoch nicht rechtsseitige Oberbauchschmerzen und

laborchemische Hinweise auf das Vorliegen einer Pankreatitis, wie die belasteten Chefarzte in ihrer Stellungnahme zum Behandlungsvorwurf schreiben, sondern eine beim Aufwachen an diesem Tag von den Angehörigen des Patienten und vom Notarzt festgestellte Vigilanzminderung und Desorientiertheit. Auch im stationären Aufnahmebefund der zentralen Notaufnahme wird nicht über Oberbauchschmerzen berichtet. Da die laborchemischen Entzündungsparameter (CRP, Leukozyten) bei der ersten Laboruntersuchung am 9. Juni noch im Normbereich lagen, kann eine beginnende Pankreatitis oder eine andere Infektion nicht die Ursache der zur Aufnahme führenden Symptomatik gewesen sein. Differenzialdiagnostisch hätte deshalb an eine zerebrale Ursache (erneuter Schlaganfall oder postiktale Vigilanzminderung) gedacht werden müssen. Erst im Verlauf der nächsten Tage kam es zu einem Anstieg der CRP mit einem Maximum am 13. Juni von 30,59 mg/dl und zu einer Leukozytose von 17,34 G/l.

Laut Pflegebericht klagte der Patient bei der Übernahme auf die interdisziplinäre anästhesiologische Inten-

Halbherzige Behandlung eines epileptischen Anfalls

sivstation um 13.00 Uhr nicht über akute Beschwerden. Gegen 16.00 Uhr trat ein rechts-fokaler Anfall unter der fortbestehenden Behandlung mit Gabapentin (3 x 600 mg) auf, was darauf schließen lässt, dass diese Dosis von Gabapentin dringend erforderlich war. Erstmals um 23.00 Uhr wurde eingetragen, dass der Patient über starke Oberbauchschmerzen (ohne Seitenbetonung) geklagt habe und dass der Bauch prall gewesen sei. Auch am nächsten Morgen sei der Bauch prall gewesen, ohne dass der Patient dabei Schmerzen angegeben habe.

Es ist somit festzuhalten, dass der Aufnahmegrund und die Symptomatologie am Aufnahmetag eindeutig für eine neurologische Ursache der zu Hause aufgetretenen Vigilanzminderung sprachen, und dass trotz der Fortsetzung der Gabapentin-Behandlung zumindest ein erneuter Anfall aufgetreten war. Im kranialen CT vom Aufnahmetag fand sich kein Hinweis auf einen Re-Apoplex. Im neurologischen Konsil vom gleichen Tag wurde empfohlen, die Behandlung mit Gabapentin zunächst unverändert fortzuführen, da der Infekt als Triggermöglichkeit für epileptische Anfälle in Frage käme. Diese Entscheidung war korrekt. Dementsprechend wurde auf der Intensivstation Gabapentin in der bisherigen Dosis von 3 x 600 mg sachgerecht bis zum Morgen des Verlegungstages auf die internistische Pflegestation weiter verordnet. Warum in der Auflistung der letzten Medikation im Verlegungsbericht Gabapentin nicht mehr aufgeführt wurde, und warum die Gabapentin-Dosis auf der Pflegestation am Abend des 12. Juni mit einer reduzierten Dosis von 300 mg und danach mit täglich 2 x 300 mg fortgeführt wurde, geht aus den Unterlagen nicht hervor. Auf jeden Fall ist hier ein Dokumentationsversäumnis festzustellen. Möglicherweise war der Grund für die Herabsetzung der Gabapentin-Dosis die vermutete Pankreatitis oder die Niereninsuffizienz, da Gabapentin vollständig über die Niere ausgeschieden wird. Es handelte sich dabei noch nicht um die Pausierung von Gabapentin, die laut Unterlagen erst am 16. Juni erfolgte.

Schon die Reduktion der Gabapentin-Dosis auf 2 x 300 mg (ein Drittel der ursprünglichen Dosis) am 13. Juni ohne Umstellung auf ein anderes Antiepileptikum war eine risikoreiche Maßnahme, die von Seiten der mitbelasteten Neurologen offensichtlich nicht vorgeschlagen worden war. Wenn die Niereninsuffizienz

der Grund für die Dosisreduktion gewesen wäre, hätte eine exakte Berechnung der erforderlichen Gabapentin-Dosis anhand der Kreatinin-Clearance erfolgen müssen, was nicht geschehen ist.

Folgende Behandlungsfehler sind festzustellen

- 1) Das vollständige Absetzen des Gabapentins auf der internistischen Pflegestation am 16. Juni ohne Umstellung auf ein anderes Antiepileptikum, bei dem das Auftreten einer Pankreatitis nicht zu den bekannten Nebenwirkungen gehört, war bei bekannter symptomatischer Epilepsie ein vorwerfbarer Behandlungsfehler. Dass diese therapeutische Entscheidung mit den Ärzten der Abteilung für Neurologie abgesprochen oder aufgrund einer erneuten neurologischen Konsiliaruntersuchung empfohlen worden war, geht aus den vorliegenden Krankenunterlagen nicht hervor. Dafür, dass die Ärzte der Abteilung für Neurologie bei dieser Entscheidung nicht involviert waren, spricht auch der schriftliche Bericht über die zweite neurologische Konsiliaruntersuchung vom 23. Juni, in dem gefragt wird, warum Gabapentin pausiert worden ist, und in dem empfohlen wird, bei einer Kontraindikation von Gabapentin zum Beispiel Keppra® einzusetzen.

Dass am Aufnahmetag unter Fortführung der Behandlung mit 3 x 600 mg Gabapentin ein fokaler Krampfanfall aufgetreten ist, sprach dafür, dass die antikonvulsive Therapie in dieser Dosierung offensichtlich nicht ausreichte, um die symptomatischen Anfälle ganz zu unterdrücken. Umso mehr musste damit gerechnet werden, dass nach dem vollständigen Absetzen von Gabapentin ohne Umstellung auf ein anderes Antiepileptikum erneut fokale oder sekundär generalisierte Anfälle auftreten würden mit dem Risiko eines lebensbedrohlichen Status epilepticus, bei dem die Mortalität über 20 Prozent liegt. Deshalb wäre es erforderlich gewesen, bei dem Verdacht auf eine Gabapentin-bedingte Pankreatitis dieses Medikament langsam auszuschleichen und eine über die Leber verstoffwechselte Ersatzmedikation einzudosieren.

- 2) Die am 23. Juni aufgetretenen Krampfanfälle waren zweifelsfrei durch das Absetzen von Gabapentin am 16. Juni ausgelöst worden. In der daraufhin noch am 23. Juni durchgeführten neurologischen Konsiliaruntersuchung wurde empfohlen, Gabapentin erneut, aber in der reduzierten Dosis von 2 x 300 mg, einzusetzen. Diese Empfehlung war inkonsequent. Wenn die vermutete Pankreatitis tatsächlich durch Gabapentin verursacht worden wäre und die Pausierung dieses Medikaments aus diesem Grund erfolgte, wäre es kontraindiziert gewesen, Gabapentin erneut einzusetzen, sondern es hätte gleich auf Keppra® oder ein anderes geeignetes Präparat umgestellt werden müssen. Hierbei handelt es sich um einen einfachen Behandlungsfehler der Neurologen. Fehlerhaft wurde Gabapentin bis zur Verlegung in die Neurologie am 26. Juni mit 2 x 300 mg (am 25. Juni 3 x 200 mg) fortgeführt.

Unter der zu niedrigen Gabapentin-Dosis von 2 x 300 mg kam es dann zu weiteren zerebralen Krampfanfällen, die mehrfache Medikamentenumstellungen erforderlich machten. Nach einer Serie von Anfällen trat dann schließlich ein Status epilepticus mit letalem Ausgang auf. Ob eine Narkose zur Unterbrechung des Status epilepticus Erfolg gehabt hätte, muss offen bleiben. Sie wurde von den Angehörigen abgelehnt.

- 3) Bei dem ersatzlosen Absetzen von Gabapentin am 16. Juni handelt es sich um einen schwerwiegenden Behandlungsfehler. Da aus den Unterlagen nicht hervorgeht, dass vor dieser Entscheidung ein Neurologe konsultiert worden ist, sind laut Aktenlage für diesen groben Behandlungsfehler die Internisten allein verantwortlich. Die von den Chefärzten der beiden belasteten Kliniken gemeinsam verfasste Stellungnahme zum Behandlungsvorwurf ist in diesem Punkt nicht eindeutig formuliert.

Durch das Absetzen des Gabapentins am 16. Juni und die halbherzige Wiederaufnahme der Behandlung mit 2 x 300 mg Gabapentin ist es im weiteren Verlauf zu einer Häufung von zerebralen Krampfanfällen gekommen, die schließlich in einen Status epilepticus mündeten und zum Tod des Patienten führten. Es ist mit hoher Wahrscheinlichkeit davon auszugehen, dass der Patient den schon abklingenden Infekt und die Niereninsuffizienz ohne das Auftreten der zerebralen Krampfanfälle überlebt hätte.

Der Tod des Patienten wurde durch die vorgeworfenen Behandlungsfehler verursacht und ist den Ärzten daher vollumfänglich anzulasten.

Professor Dr. Johannes Noth ist Stellvertretendes Geschäftsführendes Kommissionsmitglied, **Vorsitzender Richter am Oberlandesgericht a. D.** **Lothar Jaeger** ist Stellvertretender Vorsitzender und **Dr. med. Beate Weber** ist die für die Dokumentation und Auswertung zuständige Referentin der Geschäftsstelle der Gutachterkommission für ärztliche Behandlungsfehler bei der Ärztekammer Nordrhein.

Behandlungsfehlervorwürfe bei verwirrten oder bewusstseinsgestörten Krankenhauspatienten

Unruhezustände eines Patienten mit und ohne Bewusstseinsstörungen können einfache Ursachen haben wie ein Flüssigkeitsdefizit oder Schmerzen. Sie können aber auch Vorbote einer ernstzunehmenden Erkrankung sein, die eine abklärende Befunderhebung und Überwachung bis hin zu freiheitsentziehenden Maßnahmen erfordern kann. Bei der Betreuung von verwirrten oder bewusstseinsgestörten Krankenhauspatientinnen und -patienten besteht ein spezielles Risiko für Behandlungsfehler.

von **Beate Weber, Johannes Köbberling und Rainer Rosenberger**

Für eine Fortbildungsveranstaltung mit dem Institut für Qualität im Gesundheitswesen Nordrhein (IQN) zum Thema „Das Durchgangssyndrom/Delir – Diagnose, Therapiemöglichkeiten und rechtliche Situation“, die am 29. August 2018 in der Ärztekammer Nordrhein stattfindet, hat die Gutachterkommission für ärztliche Behandlungsfehler in Nordrhein die Begutachtungen von Patienten mit im Gutachten erwähnten Bewusstseinsstörungen oder Verwirrtheit ausgewertet. Einschränkung muss darauf hingewiesen werden, dass es sich dabei um eine retrospektive Analyse der Datenbankdokumentation von Begutachtungen zu vorgeworfenen Behandlungsfehlern handelt. Die festgestellten Behandlungsfehler stellen Einzelfallentscheidungen dar, die eine Verallgemeinerung nicht zulassen.

Folgt man Literaturangaben, so erleiden je nach operativem Spektrum und Patientenkontext etwa ein Drittel bis die Hälfte aller operierten Krankenhauspatienten im Rahmen des Aufenthaltes eine akute Störung des Bewusstseins und/oder der Aufmerksamkeit [1, 2]. Nachdem früher das Auftreten eines sogenannten „Durchgangssyndroms“ im Rahmen einer schwerwiegenden Erkrankung bei einer Krankenhausbehandlung allgemein akzeptiert wurde, ist es in den vergangenen Jahren zunehmend in den Fokus der Öffentlichkeit, der Ärzte und Pflegekräfte sowie der Rechtsprechung gerückt.

Heutzutage steht die Prävention eines Delirs im Vordergrund. Es gilt, Risikopatienten ausfindig zu machen und diese gezielt zu überwachen [1, 4]. Neben den hohen Kosten, die das Auftreten eines Delirs verursacht, gilt das ärztliche Augenmerk vor allem dem betroffenen Patienten. So gibt es gerade von jünge-

ren Patienten Berichte über das traumatische Erleben („Schlangen im Kopf“) und nachfolgende, teils dauerhaft anhaltende kognitive Leistungsstörungen bis hin zum Verlust der Selbstständigkeit [3, 4].

Das Auftreten einer Bewusstseinsstörung stellt damit nicht nur für den betroffenen Patienten und seine Angehörigen, sondern auch für die Pflegekräfte und Ärzte eine schwierige, unter Umständen auch bedrohliche Ausnahmesituation dar. Nicht jede Bewusstseinsstörung eines Patienten ist dabei für die Pflegekräfte und Ärzte sofort erkennbar. Daher sind Angaben der Angehörigen, dass der Patient „verändert zu sein scheint“, immer sehr ernst zu nehmen.

Auch wenn die Ärztin oder der Arzt letztendlich die Verantwortung für das Wohl des Patienten trägt und deshalb - etwa im Rahmen einer Visite - von sich aus seinen Blick auch auf etwaige Bewusstseinsstörungen des Patienten lenkt, kann er im Übrigen erst tätig werden, wenn er informiert wurde. Damit kommt den Pflegekräften eine hohe Verantwortung für den Patienten zu, die durch den Krankenhausträger gewährleistet sein muss. Dieser haftet nach § 278 BGB auch für Fehler des Pflegepersonals (Haftung für Erfüllungsgehilfen). Dabei handelt es sich regelmäßig auch um eigenmächtige Handlungen, beispielsweise bei der Abgabe von nicht ärztlich autorisierten Medikamenten [5]. Selbst Straftaten des Gehilfen führen nicht per se zur Verneinung der Zurechnung [6].

In Kooperation mit den Pflegekräften muss der Arzt häufig entscheiden, ob eine über das übliche Maß einer Normalstation hinausgehende Überwachungspflicht besteht, ob und gegebenenfalls welche Schutz-

Behandlungsfehlervorwürfe bei verwirrten oder bewusstseinsgestörten Krankenhauspatienten

Tabelle 1: Vorgeworfene Diagnose- und Behandlungsfehler bei Krankenhauspatienten mit einer Verwirrtheit oder Bewusstseinsstörung in den Begutachtungen der Gutachterkommission Nordrhein der Jahre 2012 bis 2017

2012–2017	Verfahren		Be- jahte Fehler ³ bzgl. a–f)	a) „Unruhe/ Desorientiertheit“ ²		b) Sturz ²		c) Dekubi- tus ²		d) Medi- kam. Ruhig- stellung bei Delir ²		e) Fixie- rung ²		f) Tod ^{1,2}	
	n	BF be- jaht		n	BF be- jaht bzgl. n	n	BF be- jaht bzgl. n	n	BF be- jaht bzgl. n	n	BF be- jaht bzgl. n	n	BF be- jaht bzgl. n	n	BF be- jaht bzgl. n
1. Patienten mit berichteter Bewusstseinsstörung	217	68	54	217	32	47	9	19	6	44	/	37	2	45	5
1.1 Vorbestehende Bewusstseinsstörung	62	21	17	62	8	23	6	3	1	18	/	15	1	15	1
1.2 Bewusstseinsstörung während der Behandlung ¹	155	47	37	155	24	24	3	16	5	26	/	22	1	30	4
1.2.1 ohne zeitlichen Zusammenhang mit einer Intervention/op. Eingriff	45	16	15	45	10	12	2	4	1	10	/	9	/	12	2
1.2.2.1 in Zusammenhang mit einer Intervention/operativen Eingriff	100	29	20	100	12	12	1	12	4	16	/	13	1	18	2
1.2.2.2 „Awareness“ vorgeworfen	10	2	2	10	2	/	/	/	/	/	/	/	/	/	/

¹ im Laufe der vorgeworfenen Behandlung

² Mehrfachnennung bei n der Gruppe a–f) möglich

³ nur ein Fehler pro Behandlung und Symptomatik zu a–f) gezählt

maßnahmen für den unter Umständen nur bedingt einsichtsfähigen Patienten ergriffen werden müssen und welche Bedarfsmedikation gegeben werden darf. Um Behandlungsfehlervorwürfe zu vermeiden, sind eine sorgfältige Dokumentation des Untersuchungsbefundes als Entscheidungsgrundlage und aller veranlassten Behandlungsmaßnahmen unumgänglich, wozu der Behandelnde ohnehin nach § 630f BGB gesetzlich verpflichtet ist.

Bei der Betreuung von Patienten mit Bewusstseinsstörungen besteht ein besonderes Risiko für Behandlungsfehler in Form des sogenannten Befunderhebungsfehlers. Häufig ist nämlich eine schwierig abzuwägende Entscheidung zu treffen, ob lediglich ein Durchgangssyndrom vorliegt oder ob andere abzuklärende Ursachen in Frage kommen, zum Beispiel eine Hypoxie infolge eines Insultes oder einer zerebra-

ler Blutung, eine Anämie, eine Exsikkose, zu bekämpfende Schmerzen oder ein sich anbahnendes septisches Geschehen. Wenn in solchen Fällen eine gebotene Inaugenscheinnahme des Patienten, eine Laboranalyse, eine indizierte Bildgebung oder die Beiziehung eines neurologischen Konsiliararztes unterbleiben, dann kann sich der Arzt haftungsrechtlich eines Befunderhebungsfehlers schuldig machen, der fast regelmäßig nach § 630h Abs. 5 S. 2 BGB in Bezug auf die Frage der Schadensursächlichkeit zur Beweislastumkehr führt, sodass sich der Behandelnde insoweit entlasten muss.

Eine hohe Verantwortung setzt auch die Veranlassung freiheitsentziehender Maßnahmen voraus. Seit dem Jahr 2017 ist auch in NRW das Vorgehen hierfür mittels novelliertem PsychKG neu geregelt worden, das „dem Zwang enge Grenzen setzt“ [7, 8]. Hinzuweisen ist insbesondere auf § 16 PsychKG, wo die Rechtsstellung des

Behandlungsfehlervorwürfe bei verwirrten oder bewusstseinsgestörten Krankenhauspatienten

Tabelle 2: Festgestellte Diagnose- und Behandlungsfehler bei 217 Patienten mit Bewusstseinsstörungen

Abgeschlossene Verfahren 2012 – 2017	Fehler bejaht n	Berichtete Bewusstseinsstörung im Krankenhaus		
		Gruppe 1.1 „vorbestehend“	Gruppe 1.2.1 „ohne Eingriff“	Gruppe 1.2.2 „mit Eingriff“
Anzahl der Fälle, davon	54	17	15	22
Keine zeitgerechte Ursachenabklärung	16	5	6	5
Fehlerhafte Sedierung/Narkose	6	/	/	6
Fehlerhafte Medikation	6	2	2	2
Nicht erkanntes Dekubitusrisiko/keine Prophylaxe	6	1	1	4
Nicht erkannte Sturzfolgen	5	4	1	/
Keine Sturzprophylaxe	3	2	1	/
Fehlerhafte Prozedur mit unerkannter Hypoxie	2	/	/	2
Kein Ausgleich einer Elektrolytstörung	3	1	2	/
Nicht erkannte Überwachungsnotwendigkeit	3	/	1	2
Nicht indizierte Fixierung	2	1	/	1
Nicht indizierte Transfusion mit Unverträglichkeit	1	/	1	/
Keine Mitteilung über Verwirrtheit/Sturzrisiko	1	1	/	/

Betroffenen bei freiheitsbeschränkenden Maßnahmen geregelt ist. Hilfreich sind in diesem Zusammenhang einfach anzuwendende Scores zur Erfassung des kognitiven Leistungsvermögens bereits bei der Aufnahme und im Verlauf der Krankenhausbehandlung [9]. Den Pflegekräften kommt vor allem eine hohe Bedeutung zu, wenn es darum geht, freiheitsentziehende Maßnahmen beim nicht einsichtsfähigen Patienten zu reduzieren, ohne auf einen Sturzschutz zu verzichten, beispielsweise durch Niedrigflurbetten.

Datenbankanalyse der Begutachtungen

Unter den 6.027 Begutachtungen von im Krankenhaus behandelten Patienten durch die Gutachterkommission bei der Ärztekammer Nordrhein aus den Abschlussjahren 2012 bis 2017 wurden 237 Fälle (Anteil 2,4 Prozent) ermittelt, die auf die abgefragten Stichworte „Awareness, Bettgitter, Delir, Durchgangssyndrom, Distraneurin®, Fixierung, Haldoperidol, Sturz, Somnolenz, Unruhe, Verwirrtheit, oder Vigilanzstörung“

ansprachen (Tabelle 1). Die 20 Fälle, in denen zwar ein Sturz berichtet worden war, aber keine Hinweise auf eine Bewusstseinsstörung vorlagen, wurden für die weitere Bearbeitung nicht berücksichtigt.

Bei 62 der verbleibenden 217 Fälle handelte es sich um Patienten, die bereits bei der Aufnahme eine vorbestehende oder zur Aufnahme führende Störung ihres Bewusstseins hatten (Gruppe 1.1). Bei 155 Patienten trat die Bewusstseinsstörung im Rahmen der überprüften Behandlung zu Tage (Gruppe 1.2). Diese Fälle wurden weiter untergliedert in Fälle mit beziehungsweise ohne Zusammenhang zu einem Eingriff oder einer sonstigen Intervention. Zwei Drittel der Patienten waren nach der einschlägigen Literatur Risikopatienten allein aufgrund ihres Lebensalters über 64 Jahre.

In einem Drittel der 217 Verfahren wurden Diagnose- und/oder Behandlungsfehler festgestellt, was dem langjährigen allgemeinen Durchschnitt der Begutachtungen entspricht. Bei 30 Patienten wurde das

(Teil-)Erleben einer Bewusstseinsstörung („Delir“) als haftungsbegründender Behandlungsfehler anerkannt, andere Teilaspekte waren zum Beispiel zehn von 47 Sturzfolgen, sechs von 19 Dekubitalläsionen und zwei von 37 erduldeten Fixierungen. Unter den 45 Todesfällen im Zeitraum der vorgeworfenen Behandlung (ein Behandlungsfehler pro Fall gezählt) wurde in fünf Fällen der Tod als Folge des Behandlungsfehlers erkannt. Die im Einzelnen festgestellten Behandlungsfehler werden in der *Tabelle 2* zusammengefasst. Im Folgenden werden 20 Fälle kurz exemplarisch dargestellt.

Zu spät erkannte und behandelte Ursache der Bewusstseinsstörung

Bei einem 88-jährigen desorientierten Patienten wurde fälschlich von der nächtlichen Notaufnahme trotz einer auf ein akutes Koronarsyndrom hinweisenden Symptomatik und entsprechenden EKG-Veränderungen eine Verlegung auf eine neurologische Station vorgenommen. Der Patient wurde dort über 18 Stunden nicht weiter differenzialdiagnostisch untersucht, sodass er nachfolgend zunächst stürzte, nach telefonischer Anordnung Tavor® erhielt, kurze Zeit später bei zuvor nicht erkanntem Herzinfarkt reanimationspflichtig wurde, einen hypoxischen Hirnschaden erlitt und verstarb. Für den Tod des Patienten hatten die Ärzte aufgrund des als grob bewerteten Behandlungsfehlers zu haften.

Bei einem 79-jährigen multimorbiden Patienten wurde eine nicht indizierte und sehr massive Ausschwemmung mit einem Schleifendiuretikum innerhalb von 72 Stunden vorgenommen, ohne dass ärztlicherseits anhand der vorhandenen Ein- und Ausführprotokolle auffiel, dass es zu einer erheblichen Minusbilanz und klinisch zu einer Verwirrtheit des Patienten kam, sodass er aus dem Bett stürzte und ein starkes Weichteilhämatom mit behandlungsbedürftiger Anämie erlitt.

Bei einem 75-jährigen Patienten nach Thalamusblutung wurde ein grober Befunderhebungsfehler festgestellt. In der Reha-Klinik hatte er über drei Wochen unter teils wässrigen Durchfällen gelitten. Unter Zustandsverschlechterung wurde er zunehmend verwirrt und desorientiert. Eine ausgeprägte Hypokaliämie von dann 2,0 mmol/l und eine Hypernatriämie von 153 mmol/l waren in Ermangelung von Laborkontrollen und auch im durchgeführten EKG nicht erkannt worden.

Eine 58-jährige depressive Patientin erlitt postoperativ nach Osteosynthese einer Tibia-Kopffraktur einen weiteren Sturz und ein psychotisches Delir für elf Tage. Als dessen Ursache stellte sich am vierten Tag eine Lithium-Intoxikation (2,17 mmol/l) heraus. Während des vierwöchigen Aufenthaltes bei postoperativer Wundinfektion war der Lithiumwert zuvor fehlerhaft nicht überprüft worden, obwohl mit Celebrex® und Ibuprofen gleichzeitig Medikamente verordnet worden waren, die mit Lithium interagieren können. Auf ein psychiatrisches Konsil am zweiten Tag des Delirs wurde fehlerhaft erst mit einer Verzögerung um 2,5 Tage reagiert.

Nicht erkanntes Dekubitusrisiko

Bei einem 80-jährigen immobilen Parkinsonpatienten, der während einer Herzinfarktbehandlung zeitweise so desorientiert und verwirrt war, dass er an mehreren Tagen fixiert werden musste, wurde das hohe Dekubitusrisiko über zwei Wochen nicht erkannt und nicht durch ärztliche Anordnung von Lagerungs- und Prophylaxemaßnahmen sowie klinischer Kontrolle der Prädilektionsstellen begleitet. Dies führte dazu, dass an der rechten Ferse ein Dekubitus zweiten Grades aufgetreten ist und dass sich an der linken Ferse ein vorbestehender Dekubitus zum Grad III verschlechtern konnte.

Keine Sicherungsmaßnahmen zur Sturzprophylaxe

Bei einem aufgrund einer hochgradigen Hyponatriämie somnolenten, wesensveränderten, nicht zustimmungsfähigen 76-jährigen Patienten wurden indizierte Schutzmaßnahmen zur Risikominimierung, wie Niedrigflurbett und vorgelegte Matratze, nicht veranlasst (Obhutsverletzung), obwohl er bereits in der Aufnahmenacht zweimal innerhalb von zweieinhalb Stunden gestürzt war. Durch einen schweren dritten Sturz aus dem Bett am Folgetag kam es zu einem subduralen Hämatom.

Bei einem 56-jährigen Tumorpatienten wurde während der stationären onkologischen Therapie eine Zahnextraktion erforderlich. Es wurde versäumt, die Zahnklinik über die beim Patienten bestehende zeitweise Verwirrtheit und Desorientiertheit mit Überwachungsnotwendigkeit zu unterrichten, sodass der unbeobachtete Patient im Wartebereich von der Transportliege stürzte und eine operationsbedürftige dislozierte Femurhalsfraktur erlitt.

Nicht erkannte Folgen eines Sturzes

Bei einer elektiv aufgenommenen 79-jährigen Schmerzpatientin kam es noch vor dem vorgesehenen Gallengangsstentwechsel nach Absetzen des Morphinpflasters zu einem deliranten Zustand. Auf Empfehlung der zugezogenen Neurologen erhielt sie Haldoperidol und Promethazin, was jedoch die Symptomatik so verstärkte, dass sie aversiv, agitiert und fremdaggressiv in die Psychiatrie verlegt werden musste. Nach abgeklungener Symptomatik wiesen die Psychiater bei der Rückverlegung drei Tage später die in Anspruch genommenen Gastroenterologen explizit mit Zusatzschreiben auf einen noch abklärungsbedürftigen zwischenzeitlichen Sturz mit sich seither entwickelnden mittelgradiger Paraparese mit V. a. Conus Cauda-Syndrom und nötiger MRT-Diagnostik hin. Vier Tage später führen die Gastroenterologen trotz beklagter Hüftschmerzen behandlungsfehlerhaft zunächst den Stentwechsel durch, wonach sich bis zum Abend eine vollständige Paraparese einstellte bei dann nachgewiesenen frischen Wirbelkörperfrakturen, die erfolgreich operativ behandelt werden konnten.

Fehlerhafte Medikation mit nachfolgendem Delir

Bei einer 73-jährigen dementen Patientin führte das Weglassen einer Dauermedikation mit Psychopharmaka anlässlich einer Femurhals-Osteosynthese nach Sturz zu einem prolongierten postoperativem Delir.

Bei einer 86-jährigen Patientin mit Morbus Parkinson wurde eine Niereninsuffizienz unter Diuretikatherapie nicht berücksichtigt. Dies führte zu einer überhöhten Gabe von Amantadin mit der Folge einer passageren Desorientiertheit.

Bei einer 49-jährigen Patientin kam es über mehrere Tage infolge eines Übertragungsfehlers zu einer deutlichen Überdosierung von Baclofen um das Sechsfache der Maximaldosis. Dies führte zu einer erheblichen psychischen Verschlechterung mit nötiger Fixierung, Sedierung sowie Verlegung in die Psychiatrie.

Bei einer 70-jährigen, dialysepflichtigen Patientin mit starken Schmerzen bei fortgeschrittener peripherer Verschlusskrankung wurde neben Hydromorphon retard und Fentanyl nach Großzehenamputation ab dem neunten postoperativen Tag auch Pregabalin in überhöhter Dosis verabreicht, zunächst um das Vier-

fache der Maximaldosis für vier Tage, dann um das zweifache für weitere zwei Tage mit Reduktion auf die Hälfte und Absetzen an den zwei darauffolgenden Tagen. Als Folge hiervon kam es zu einer Desorientiertheit ab dem zweiten Tag der Verabreichung.

Bei einer 84-jährigen Patientin kam es zu einem erneuten Delir, weil trotz eines bereits durchgemachten Morphiumdelirs wiederum Morphium subkutan innerhalb von wenigen Stunden verabreicht worden war, da die Bedarfsmedikation von 3 x 5 mg/Tag nicht geändert worden war.

Fehlerhafte Sedierung/Narkose

Bei einem 76-jährigen, 1,85 m großen und 83 kg schweren Patienten kam es nach einer im Rahmen einer Anämieabklärung durchgeführten, länger dauernden Koloskopie mit Entfernung mehrerer Polypen zu einem bis zum Abend andauernden Durchgangssyndrom. Neben der Sedierung durch Midazolam (2,5 mg) in Kombination mit Butylscopolamin (80 mg) hatte der Patient entgegen der Anwendungsindikation (~ off-label use) und ohne Intubationsbereitschaft eine mit 144 mg (fraktioniert in 23 Einzeldosen) - statt maximal 60 mg - deutlich überdosierte Etomidat-Lipuro-Gabe erhalten. Dies wurde als grober Behandlungsfehler bewertet, sodass der Arzt für die resultierenden Folgen einzustehen hatte.

Bei einem 54-jährigen Schmerzpatienten konnte nach Umlagerung der Venenzugang am Handrücken, über den die totale intravenöse Anästhesie zur Implantation von Neurostimulationselektroden erfolgte, nicht mehr eingesehen werden. Erst bei der OP-Unterbrechung, nachdem der Patient unruhig wurde, konnte erkannt werden, dass es zu einem Paravasat gekommen war. Der Patient war somit nicht ausreichend tief genug narkotisiert worden, was postoperativ als traumatisch erlebte „Awareness“ von ihm geschildert wurde.

Bei einer 37-jährigen Patientin wurde bei der totalen intravenösen Anästhesie für eine vaginale Hysterektomie eine deutlich zu niedrige Erhaltungsdosis von Propofol verabreicht, was, trotz klinischer Anzeichen für eine „Awareness“, zu spät korrigiert wurde.

Nicht erkannte Überwachungsnotwendigkeit

Bei einem 78-jährigen Patienten erfolgte bei einem postoperativen Delir nach einer schwierigen Hüftendoprothesenoperation mit OP-Dauer von über fünf Stunden keine Überwachung, sodass er stürzte und eine Luxation auftrat.

Fehlerhafte Fixierung

Bei einem nach frischem Apoplex desorientierten, demenzten 80-jährigen Patienten musste mehrfach wegen deliranter Unruhe mit Bettflüchtigkeit überwiegend nachts eine Fixierung erfolgen. In Anwesenheit seiner Ehefrau wurde trotz deren beruhigend wirkendem Einflusses ihrer ausdrücklichen Bitte nicht entsprochen, die Fixierung beim Abendbrot und „Wasserlassen“ zu lösen, was als fehlerhaft bewertet wurde.

Bei einer mit schwerem Delir eingelieferten 81-jährigen Patientin mit akuter hypertensiver Entgleisung und V. a. akutes Koronarsyndrom war eine primäre Fixierung der Hände erforderlich. Obwohl das Fixierungsprotokoll nicht ausreichend ausgefüllt war, wurde die Fixierung als solche gutachterlich als sachgerecht bewertet. Allerdings stürzte die mit Diazepam sedierte Patientin am zehnten Behandlungstag im Anschluss an eine Linksherzkatheteruntersuchung vom Kattertisch, obwohl vier Personen im Raum anwesend waren. Neben diesem Organisationsverschulden kam es im Weiteren zu einer Verletzung des Selbstbestimmungsrechts der Patientin, weil die Fixierung ohne Not fortgesetzt wurde.

Fazit

Bewusstseinsstörungen wie Delir, sogenanntem „Durchgangssyndrom“ oder Verwirrtheit werden bislang in den vor der Gutachterkommission Nordrhein geführten Begutachtungsverfahren nur selten explizit vorgeworfen. Hieraus lassen sich aber keine Angaben über

das tatsächliche Vorkommen solcher Störungen ableiten. Vielfach „versteckten“ sich die im Gutachten berichteten Bewusstseinsstörungen im Vorwurf einer nicht erfolgten Ursachenabklärung oder einer Zustandsverschlechterung während des Aufenthaltes.

Während die Vorwürfe über eine unzureichende Dekubitusprophylaxe in etwa einem Drittel und bei im Krankenhaus aufgetretenen Stürzen in etwa einem Fünftel der Vorwürfe bestätigt wurden, wurden im Zusammenhang einer Bewusstseinsstörung mit einer Fixierung nur in zwei Fällen und bei einer sedierenden Medikation keine Behandlungsfehler bejaht. Durch besondere Aufmerksamkeit und verstärkte Bemühungen zur Verhinderung einer Bewusstseinsstörung in den Kliniken sowie durch konsequente Beachtung des novellierten *PsychKG* ist zu hoffen, dass die Häufigkeit von Behandlungsfehlern in diesem Bereich weiter zurückgeht.

[1] Kratz T, Heinrich M, Schlauß E, Diefenbacher A. Prävention des postoperativen Delirs. *DÄ Int* 2015; 112 (17):289-96

[2] Bünemann M, Baumeister M, Thomas Ch. Delir – wenn man zeitweise verwirrt ist. *DÄ* 2013; 110 (21): 1038 - 1039

[3] Lorenzi S, Füsigen I, Noachtar S. Verwirrheitszustände im Alter. *DÄ* 2012; 109 (21): 391 -401

[4] Berndt Ch. Schlangen im Kopf. *SZ* 16.8.2017

[5] Prütting Wegen Weinreich/Schmidt-Kessel. BGB, 9. Auflage, § 278 Rn 19.

[6] BGH NJW 1991, 3208, 3210.

[7] Gouzoulis-Mayfrank E, Otten M. Das neue Gesetz über Hilfen und Schutzmaßnahmen bei psychischen Krankheiten in NRW. *RÄ* 2017 (3): 17-18

[8] Fuchs C. Die Zulässigkeit von Patientenfixierungen. Vortrag unter http://www.aerzetenetz-bad-berleburg.de/images/zulaessigkeit_von_patientenfixierungen.pdf

[9] <https://www.ukm.de/index.php?id=demenssensibles-kh>

[10] https://de.wikipedia.org/wiki/Werdenfelser_Weg

Professor Dr. med. Johannes Köbberling

ist Stellvertretendes Geschäftsführendes Kommissionsmitglied, Vorsitzender Richter am Oberlandesgericht a. D. Rainer Rosenberger ist Stellvertretender Vorsitzender und Dr. med. Beate Weber ist die für die Dokumentation und Auswertung zuständige Referentin der Geschäftsstelle der Gutachterkommission für ärztliche Behandlungsfehler bei der Ärztekammer Nordrhein.

Die Arthroskopie: Operationsroutine versus Routinefehler

Obgleich die Zahl der Arthroskopien in Deutschland hoch ist, treten trotz Routine Fehler auf. Nötig ist eine eindeutige Indikationsstellung.

von Michael Roesgen und Beate Weber

Deutschlandweit werden allein am Kniegelenk mehr als 400.000 Arthroskopien pro Jahr in Kliniken, Operationszentren und Praxen, ambulant oder stationär, durchgeführt (*AQUA-Vorbericht 2014*). Eine hohe Expertise kann aufgrund dieser Zahlen und der geübten Routine angenommen werden. Dennoch gelingen die Eingriffe nicht unbedingt fehlerfrei.

Statistik

Eine zusammenhängende Statistik der in Deutschland anhängigen oder abgeschlossenen Verfahren zum Vorwurf von Behandlungsfehlern existiert derzeit (noch) nicht. Allgemein geschätzt werden etwa 50.000 Arzthaftungsverfahren pro Jahr in Deutschland geführt. Die Schätzung des Bundesgesundheitsministeriums fällt deutlich höher aus: Sie liegt zwischen 40.000 und 170.000 im Jahr 2014. Wissenschaftlich belastbare Zahlen fehlen, da es zu Mehrfachbegutachtungen bei den verschiedenen Institutionen kommt, die nicht aufgeschlüsselt werden. Zudem ergeben sich Schnittmengen bei den Versicherern, wenn der Patient seine Ansprüche dort geltend macht.

Laut Statistischem Bundesamt wurden im Jahr 2013 bei den Amts- und Landgerichten 10.433 Arzthaftungsklagen bearbeitet. Bei den Gutachterkommissionen und Schlichtungsstellen wurden in 2015 deutschlandweit 11.245 Verfahren abgeschlossen, darunter 7.215 mit medizinischer Prüfung der Krankenunterlagen. Hiervon wurde in 2.078 Verfahren ein Behandlungsfehler bejaht (BF-Quote: 28,8 %). Beim Medizinischen Dienst der Krankenkassen (MDK) wurden im selben Jahr 12.711 Krankheitsverläufe (exclusive Zahnmedizin und Pflege) überprüft und 3.107 Behandlungsfehler festgestellt (BF-Quote: 24,4 %). Die Zahl der Fälle, die von Versicherern direkt reguliert wurden, ist nicht bekannt.

Bei der Gutachterkommission Nordrhein sind in den zurückliegenden sechs Jahren von 2010 bis 2015 ins-

gesamt 9.380 Verfahren durchgeführt worden. Kniegelenksarthroskopien wurden in 309 Verfahren überprüft, das entspricht 3,3 Prozent der Gesamtzahl. Bezogen auf die Vorwürfe, die das Gebiet Orthopädie und Unfallchirurgie mit 2.925 Fällen (31,8 %) aller Verfahren betrafen, waren die arthroskopischen Operationen mit 10,6 Prozent beteiligt. 90-mal wurde ein Fehler bestätigt, entsprechend einer Anerkennungsquote von 29,1 Prozent.

Die hauptsächlichen Erkrankungen, die zu einer Arthroskopie führten, waren 140-mal Meniskusläsionen (Fehlerquote: 20,7 %), 85-mal eine vordere Kreuzbandplastik unter Feststellung von 42 Behandlungsfehlern (Fehlerquote: 49,4 %) und 84-mal andere Diagnosen, wie Arthrose, Arthrofibrose, Patella-Läsion, Osteochondrosis dissecans, freie Gelenkkörper mit Feststellung von 19 Behandlungsfehlern (Fehlerquote: 22,6 %) (*Abb. Serie 1*).

Diskussion und Würdigung

Auffällig und gleichzeitig alarmierend ist die hohe Fehlerquote bei der Kreuzbandplastik, die als Routineeingriff vielerorts durchgeführt wird (*Tabelle 1*). Eine Indikation zu einer Vorläufer-Operation bei geplanter vorderer Kreuzbandplastik gibt es nur in Ausnahmefällen und diese muss gesondert begründet werden. Es handelt sich um eine technisch anspruchsvolle Operation, in deren Verlauf vor allem die topographisch-anatomische Orientierung häufig zu Fehleinschätzungen führt. Die Isometrie-Punkte müssen sorgfältig und exakt bestimmt werden, damit es nicht zu einer Fehlpositionierung des Transplantates mit folgendem Transplantatversagen kommt (*Abb. Serie 2*). Gleiches gilt für die Verwendung der Fixations-Materialien, seien es Interferenzschrauben, Transfix-Stifte, Cross Pins oder Tightrope und Endobutton. Der Leidensweg des Patienten ist immer über eine lange Zeit nachzuverfolgen mit Resektion des Transplantates, knöchernem Aufbau und schließlich dem Neueinzug.

Weitere Fehler zeigen sich im Belassen pathologischer Befunde, zum Beispiel freier Gelenkkörper oder eines Meniskus-Fragmentes, Übersehen eines pathologischen Befundes wie einer Kreuzbandruptur, der Fehlpositionierung von Implantaten und Bohrkanälen, unzureichender Blutstillung, fehlender Bilddokumentation wichtiger Befunde und Dokumentationsmängel in standardisierten, nicht individualisierten Operationsberichten. Die Osteochondrosis dissecans kann schwierig zu erkennen sein, wenn sie sich unter „intaktem“ Knorpel verbirgt.

Auch prä- und postoperativ sind Fehler zu beklagen, wie die unzureichende Anamneseerhebung und Auswertung der Vordiagnostik im MRT, eine verspätete Indikationsstellung, eine fehlende Thromboseprophylaxe oder das Verkennen einer Thrombose, eine unzureichende Information, fehlende Sicherungsaufklärung oder Risikoaufklärung, ein Verkennen von Komplikationen wie einer Nachblutung, einer Infektion, einer Thrombose und der allfällige Dokumentationsmangel gerade bei Besonderheiten im Heilverlauf.

Beispiele belasteter Verfahren

Ungenügende Diagnostik

Bei seit Monaten anhaltenden Kniebeschwerden war die durchgeführte Arthroskopie mit Außenmeniskusglättung und Entfernen eines Hoffa-Fettkörpers fehlerhaft. Weder war eine gründliche Anamnese noch eine ausreichende Befunderhebung klinisch und mittels bildgebender Verfahren präoperativ durchgeführt worden, welche als Ursache eine Achsfehlstellung gezeigt hätten. Diese konnte sieben Monate später andernorts durch eine Umstellungsosteotomie erfolgreich behandelt werden.

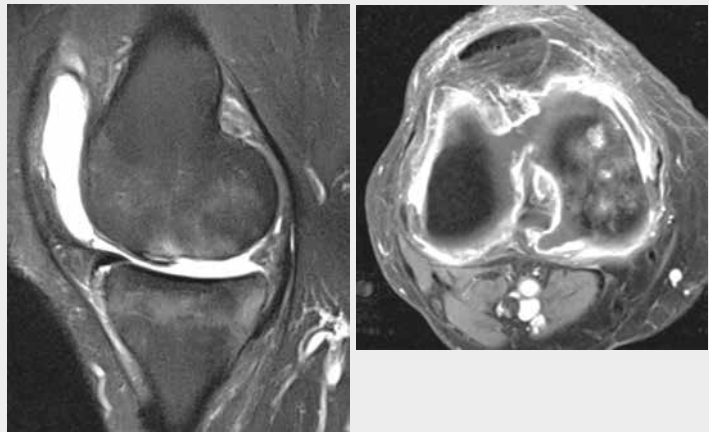
Indikation

Bei bloßer Druckschmerzhaftigkeit im äußeren Kniegelenkspalt vier Wochen nach einem Anpralltrauma (Auffahrunfall) lagen weder klinisch noch im MRT operationswürdige Befunde vor, die eine Arthroskopie rechtfertigten, sodass die Ärzte für das Erdulden des Eingriffs und des postoperativen Verlaufs mit Beschwerden und tiefer Beinvenenthrombose einzustehen hatten.

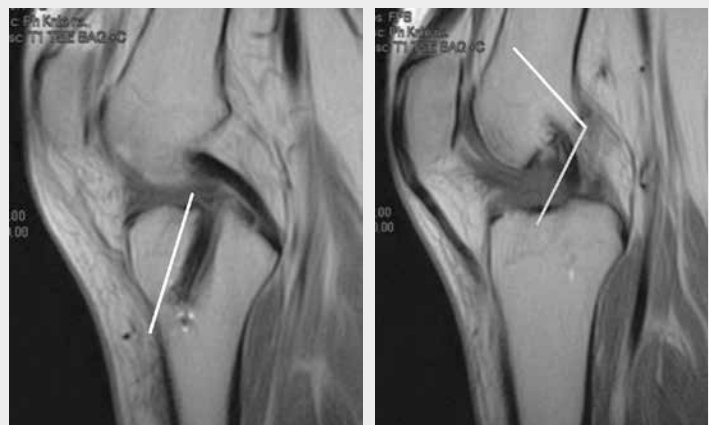Meniskusoperation

Häufigster Fehler bei einer Meniskusoperation war die nicht ausreichende Resektion der geschädigten Veränderungen (14-mal). Wird bei postoperativ anhaltenden Beschwerden im MRT ein identischer Befund wie präoperativ beschrieben und ist weder durch den OP-Bericht noch durch Bilddokumente belegt, dass mittels Testhaken-Inspektion die Unterfläche des Meniskus angesehen wurde, so ist davon auszugehen, dass dies versäumt wurde (Anscheinsbeweis). Die Revisionsoperation und die Beschwerden gehen zulasten des Operateurs.

Bildserie 1:
Osteochondrosis Dissecans, arthroskopisch nicht erkannt



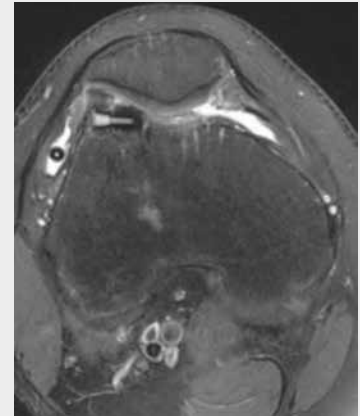
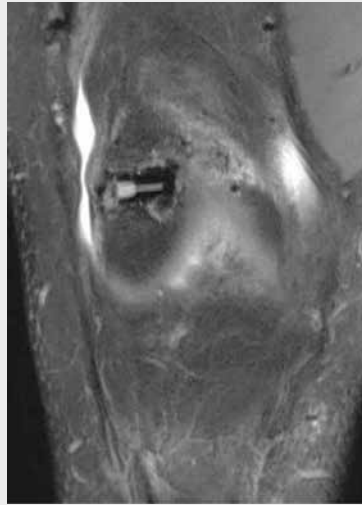
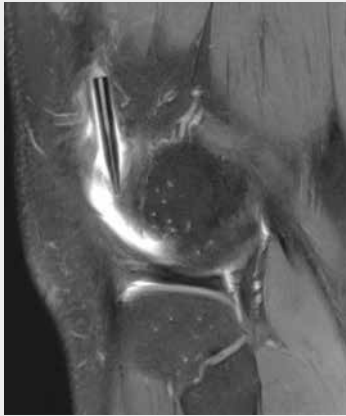Bildserie 2:
Fehlpositionierung der Transplantat-Kanäle femoral zu weit ventral und tibial zu weit dorsal, kurzer intraartikulärer Verlauf



Die Arthroskopie: Operationsroutine versus Routinefehler

Bildserie 3:

Transfix-Stift, Fehlbohrung vorne im lateralen Kondylus, intraartikuläres Bruchstück nach Perforation des Kniescheibengleitlagers, Bohrkanal zu weit ventral, kurzer Transplantatverlauf intraartikulär



Vordere Kreuzbandruptur

Ein typischer Fehler war in 23 der 85 Verfahren die falsche Positionierung des Sehnentransplantats durch Fehlbohrung mit zu steilem oder zu kurzem Verlauf. In einem Verfahren mit zu später Risikoaufklärung erst am OP-Tag erfasste der Endobutton zusätzlich zur Fehlpositionierung noch teilweise die Quadrizepssehne, wodurch es zu einer Streckhemmung durch Einklemmung der Oberschenkelmuskulatur kam. Eine Revisionsoperation wurde trotz der erheblichen Bewegungsbehinderung aufgrund fehlender Diagnostik erst verspätet nach drei Monaten, nach Einholung einer Zweitmeinung durch die Patientin, durchgeführt. Die Fehler wurden in der Summe als schwerwiegend bewertet. Trotz dreier Revisionsoperationen verblieb eine Gehstörung bei Bewegungsdefizit.

Dokumentationsmangel

Widersprechen sich die Eingriffsdokumentation und das Anästhesieprotokoll in Bezug auf den angewandten Druck einer Blutsperrung während der Operationsdauer von 130 Minuten für eine vordere Kreuzbandplastik, so können diese Dokumente nicht als Beweis für eine fehlerfreie OP zugrunde gelegt werden. Die Ärzte haben für die postoperativ bemerkte Nervus femoralis-Parese ursächlich einzutreten.

Thrombose-Prophylaxe

Fehler im Zusammenhang mit einer Thrombose-Prophylaxe wurden bei drei Patienten festgestellt. Darunter war der Fall einer Risikopatientin mit deutlichem Übergewicht, Kontrazeptiva-Einnahme und familiärer Disposition, bei der nach der Meniskusteilresektion keine Prophylaxe durchgeführt wurde, obwohl diese für zehn Tage indiziert gewesen wäre. Es kam zu einer ausgedehnten beidseitigen Lungenembolie mit nachfolgender Antikoagulation über sechs Monate.

Nachbetreuung

Klagt eine Patientin einen Monat nach einer Kniegelenksarthroskopie über Wadenschmerzen, sollte eine Thrombose ausgeschlossen werden. Wird eine Thrombose verifiziert, ist die nunmehr erforderliche Antikoagulantien-Therapie gewichtsadaptiert, das heißt ausreichend hoch zu dosieren. In einem anderen Fall traten starke Wadenschmerzen postoperativ bei erheblichem Hämatom in der Kniekehle auf, als deren Ursache eine Thrombose, einer Gefäßläsion mit Durchblutungsstörungen, aber auch ein Kompartment-Syndrom in Betracht kamen. Neben der Sonographie wären auch neurologische Untersuchungen, Druck- und CK-Messungen sowie regelmäßige klinische Kontrollen erforderlich gewesen. In diesem Fall kam die Fasziotomie bei manifestem Kompartment-Syndrom zu spät.

Tabelle 1: Vorwürfe und Fehler* bei Kniegelenks-Arthroskopien

Zeitraum 1.1.2010–31.12.2015	Ge- samt	Fehler bejaht*							Risiko- Aufklärung ¹
		Fehler n (in % v. Sp.2)	Diag- nostik	Indika- tion	OP- technisch	Infekt- Behand- lung	andere p.o. Fehler	Thrombose- Prophylaxe	
Begutachtungen	9.380								
Hauptdiagnose (eine pro Fall)	309	90 (29,1)	5 (1,6%)	8 (2,6%)	50 (16,0%)	16 (5,2%)	8 (2,6%)	3 (1,0%)	6 (1,9%) [2]
Meniskusresektion	140	29 (20,7)	1	2	15	7	3	1	/
Vordere Kreuzbandplastik	85	42 (49,4)	3	/	30	7	2	/	3
Andere Hauptdiagnosen	84	19 (22,6)	1	6	5	2	3	2	3 [2]

* ein Einzelfehler pro Fall

¹ in Klammern [] bei verneintem Behandlungsfehler

Infektionsbehandlung

Bei 15 Patienten wurde eine Kniegelenksinfektion zu spät erkannt und/oder fehlerhaft behandelt. Trotz Staphylococcus aureus-Nachweis im postoperativen Gelenkerguss erfolgte in einem Fall eine Revisionsoperation zur Gelenklavage nicht am gleichen oder spätestens am Folgetag und die Antibiotikatherapie wurde nur halbherzig für drei Tage durchgeführt. Dadurch kam es zu einer um sechs Wochen verlängerten Behandlungsdauer.

Sicherungsaufklärung

Liegen bei der Entlassung kontrollbedürftige Befunde – hier ein erhöhter CRP-Wert von 8,24 mg/dl – vor, so ist der Patient beziehungsweise der Nachbehandler im mitgegebenen Kurzarztbrief darüber in Kenntnis zu setzen. Geht während der Operation ein Fremdkörper verloren und kann nicht oder nur mit einem unverhältnismäßigen Aufwand geborgen werden, ist der Patient hierüber zu informieren.

Schlussfolgerung

Eine Indikation zu einer ausschließlich diagnostischen Arthroskopie gibt es in Konkurrenz zu nicht-invasiven Diagnose-Verfahren nicht mehr. Gerade die präoperative Befunderhebung muss soweit vervollständigt werden, dass die Indikation zur arthroskopischen Operation eindeutig gestellt werden kann. Gerade bei einem offensichtlich pathologischen Befund müssen weitere Begleitverletzungen ausgeschlossen oder gegebenenfalls angegangen werden. Wichtig ist, dass nur das operiert werden darf, in das der Patient auch eingewilligt hat und wofür eine eindeutige Indikation

gegeben ist. Die Aufklärung muss mündlich erfolgen, es sei denn, der Patient verzichtet ausdrücklich darauf. Das Aufklärungsgespräch selbst und dessen Umfang sollte mit inhaltsbezogenen Stichworten dokumentiert werden. Im präoperativen Aufklärungsgespräch muss auf Behandlungsalternativen hingewiesen werden, sofern sie ähnliche Ergebnisse bei gleichem beziehungsweise sogar geringerem Risiko erwarten lassen. Dem Patienten ist eine Kopie des ausgefüllten Aufklärungsf formulars unaufgefordert mitzugeben.

Der OP-Bericht ist für einen Dritten nachvollziehbar, ausführlich und zeitnah zu verfassen. Es versteht sich von selbst, dass Hygienestandards eingehalten werden müssen. Ein Hygieneplan und die Sterilisationsdokumentation müssen zur Überprüfung zur Verfügung stehen. Hinweise auf eine Infektion sind zeitnah und notfallmäßig abzuklären und mittels Revisionsoperation und Antibiotikagabe zu therapieren. Die Zweitmeinung wird bei Wahleingriffen in der Zukunft eine bedeutende Rolle spielen. Wenn dem Patienten die Einholung derselben vorgeschlagen wird, ist auch dies zu dokumentieren.

Schlussfolgernd gilt das Motto: Fehler sind schmerzfrei, wenn sie entstehen. Fehler sind schmerzhaft, sobald sie erkannt werden.

Privat-Dozent Dr. med. Michael Roesgen ist Stellvertretendes Geschäftsführendes Kommissionsmitglied und Dr. med. Beate Weber ist die für die Dokumentation und Auswertung zuständige Referentin der Geschäftsstelle der Gutachterkommission für ärztliche Behandlungsfehler bei der Ärztekammer Nordrhein.

Metamizol und Agranulozytose – Aufklärungspflicht

Seltene Nebenwirkungen des Schmerzmittels Metamizol (Novaminsulfon®, verbreitetes Handelspräparat Novalgin®) geben immer wieder Anlass zu Diskussionen über Indikationen zu seiner Anwendung und über mögliche Aufklärungsobliegenheiten.

von Johannes Köbberling und Rötger von Alpen

In der Gutachterkommission für ärztliche Behandlungsfehler bei der Ärztekammer Nordrhein musste der folgende Fall beurteilt werden.

Sachverhalt

Die 31-jährige Patientin stellte sich notfallmäßig bei einem Arzt für Orthopädie wegen tiefsitzender Rückenschmerzen mit Schmerzausstrahlung in beide Beine bei Schmerzverstärkung durch Husten, Niesen und Pressen vor. Der Arzt stellte klinisch die Diagnose einer akuten Lumbago mit Verdacht auf Bandscheibenvorfall. Eine Röntgenuntersuchung wurde nicht durchgeführt. Neben Verhaltensempfehlungen wie Wärmeanwendung und intermittierend Stufenbettlagerung erfolgte eine schmerzlindernde Behandlung mit Ibuprofen 2 x 600 mg/Tag oral sowie mit einer Infusionstherapie in Form eines sogenannten Göttinger Tropfes, bestehend aus 8 mg Dexamethason und 2,5 g Novaminsulfon® in 500 ml Infusionslösung (Anmerkung: für diese Infusionstherapie gibt es keine rationale Grundlage und sie wird in einschlägigen Leitlinien nicht empfohlen). Diese Therapie wurde in 2- bis 5-tägigen Abständen insgesamt sechs Mal durchgeführt. Ein geplanter Wiedervorstellungstermin wurde von der Patientin nicht wahrgenommen.

Vier Tage nach der letzten Infusion stellte sich die Patientin mit Schluckbeschwerden, Fieber bis 40° C und Verschlechterung des Allgemeinzustandes in einer Klinik für HNO-Heilkunde vor. Dort wurde außer einem hyperplastischen geröteten Zungengrund kein pathologischer Befund erhoben. Die Arbeitsdiagnose lautete „Zungengrundangina, Verdacht auf Soor der Zunge, Herpesangina“. Zur Therapie wurde neben Unacid® zur Schmerzlinderung erneut Novalgin® verabreicht, obwohl schon bei der Aufnahme eine Leukopenie von 0,6/nl bestand. Auch in den Folgetagen wurden mehrfach deutlich verminderte Leukozytenwerte zwischen 0,7 und 0,9/nl festgestellt. Das Differenzialblutbild be-

stand aus ein Prozent segmentkernigen Granulozyten bei 97 Prozent Lymphozyten.

Zwei Tage nach der stationären Aufnahme wurde bei einer Computertomographie der Halswirbelsäule eine kontrastmittelauffällige Gewebsvermehrung rechts zervikal mit unscharfer Abgrenzung und zentraler Aufhellung diagnostiziert, vereinbar mit einem Peritonsillarabszess bei Zustand nach Tonsillektomie. Bei anhaltender Leukopenie und unter Antibiotikagabe erfolgte weiterhin eine Infusionstherapie mit 3 x 1 g Novalgin®/Tag sowie 4 x 30 Tropfen Novaminsulfon®. Wegen der phlegmonösen Schwellung im Halsbereich erfolgte eine Exzisionsbiopsie am rechten Zungengrund in Intubationsnarkose. Postoperativ kam es zu einer leichten Verbesserung des Allgemeinzustandes bei persistierender Leukopenie. Die mikroskopische Untersuchung des peripheren Blutes ließ ein vollständiges Fehlen der Granulopoese erkennen. Die Patientin wurde in eine Abteilung für Hämatologie und Onkologie verlegt. Dort wurde aus dem Knochenmarkszytologiepräparat die Verdachtsdiagnose eines multiplen Myeloms gestellt. Während des mehrtägigen Aufenthaltes in der beklagten Klinik bestanden wechselnde Temperaturen zwischen 37 und 40° C mit intermittierend auftretendem Schüttelfrost. Medikamentös erhielt die Patientin auch hier regelmäßig Paracetamol und Novalgin®-Tropfen zur Schmerzmedikation und Fiebersenkung.

Neunzehn Tage nach erstmaligem Nachweis der Leukopenie wurde die Patientin schließlich in eine Universitätsklinik verlegt. Hier wurde die Patientin mit Neupogen® behandelt und unter Vermeidung weiterer Metamizolgaben sistierte das Fieber und die Patientin konnte nach drei Wochen in die hausärztliche Weiterbehandlung entlassen werden. Als Ursache für die anfänglichen Rückenschmerzen stellte sich im CT und MRT eine Spondylodiszitis heraus, die über mehrere Wochen antibiotisch behandelt wurde.

Beurteilung der Gutachterkommission

Behandlungsfehler

Die mangelnde Abklärung der Leukopenie wurde von der Gutachterkommission für ärztliche Behandlungsfehler als behandlungsfehlerhaft bewertet. Insbesondere die fehlende Anamneseerhebung bezüglich der Vormedikation wurde den Ärzten der beiden behandelnden Kliniken vorgeworfen. Auch nachdem die Diagnose einer toxischen Genese der Knochenmarkschädigung gestellt worden war, wurde nicht an einen ursächlichen Zusammenhang mit Metamizol gedacht, sodass die Metamizolgabe über einen längeren Zeitraum unkritisch fortgeführt wurde. Der eingetretene Gesundheitsschaden ist kausal auf die Behandlungsfehler zurückzuführen und die Kliniken haben hierfür zu haften.

Aufklärungsfehler

Bemerkenswert am vorliegenden Fall ist aber vor allem die haftungsrechtliche Bewertung der Ersttherapie bei dem behandelnden niedergelassenen Orthopäden. Während der Betreuung in dessen Praxis war zu keinem Zeitpunkt eine Leukopenie festgestellt worden und auch die Nebenwirkungen wie Fieber oder Halsschmerzen waren noch nicht in Erscheinung getreten. Zwei unabhängige Gutachter der Gutachterkommission haben aber einen vorwerfbar Fehler darin gesehen, dass vor der Gabe von Metamizol mittels der Infusion nicht über die bekannten Nebenwirkungen beziehungsweise Risiken für schwerwiegende Komplikationen aufgeklärt wurde. In dem Gutachten heißt es: „Hierbei spielt das statistische Auftreten der Komplikationen unter Metamizol eine untergeordnete Rolle. Vielmehr wäre eine Entscheidung zu einer andersartigen medikamentös systemischen oder nichtmedikamentösen Behandlung über die durch den Arzt vorgeschlagenen Maßnahmen hinaus mit Hilfe der Patientin unter Risikoabwägung geboten gewesen.“ Die Verabreichung von Novaminsulfon® ohne Risikoaufklärung der Patientin wurde als rechtswidrig gewertet.

Diskussion

Metamizol (Novaminsulfon®), ein nicht opioides Analgetikum und Antipyretikum aus der Gruppe der Pyrazolone, ist ein insgesamt gut verträgliches und in Deutschland sehr verbreitetes Mittel zur Schmerz-

linderung und Fiebersenkung. Unabhängig von seiner guten Verträglichkeit ist Metamizol aber mit seltenen und zum Teil schwerwiegenden Risiken verbunden. Zu nennen sind vor allem eine Agranulozytose sowie allergische Reaktionen mit Kreislaufchock. In den vergangenen 20 Jahren sind im Rahmen einer sogenannten Spontanerfassung in Deutschland etwa 400 Fälle von metamizolinduzierten Agranulozytosen berichtet worden [1]. Allein im Jahr 2011 wurden 31 Fälle gemeldet, von denen sechs einen tödlichen Verlauf nahmen. Die Gutachterkommission der Ärztekammer Nordrhein hatte im Jahr 2013 einen Fall zu bearbeiten, bei dem nach einer nicht indizierten Metamizolgabe ohne Risikoaufklärung zu einer Agranulozytose mit tödlich endenden Komplikationen gekommen war. Wegen dieser Risiken ist Metamizol in mehreren EU-Staaten, den USA und Japan entweder nie zugelassen oder vom Markt genommen worden.

In Deutschland ist das Präparat zugelassen, aber mit strengen Auflagen für die Indikation versehen: „Akute Schmerzen nach Verletzung oder Operationen. Sonstige akute oder chronische Schmerzen, wenn andere therapeutische Maßnahmen nicht indiziert sind. Hohes Fieber, das auf andere Maßnahmen nicht anspricht.“ Auf diese Indikationsbeschränkung hat das Bundesinstitut für Arzneimittel- und Medizinprodukte (BfArM) zusammen mit dem Paul-Ehrlich-Institut in einem Bulletin zur Arzneimittelsicherheit hingewiesen [2].

Für eine Anwendung von Metamizol bei leichten oder mittelstarken Schmerzen oder zur Therapie von Fieber, wenn nicht vorher andere Antipyretika angewandt wurden und keine ausreichende Wirksamkeit gezeigt haben, liegt demnach keine Zulassung vor. Ein großer Teil der Metamizol-Anwendungen fällt also in den Bereich des „Off-label-use“ und führt damit zu einer besonderen Verantwortung des verschreibenden Arztes.

Für den Arzt ergibt sich ein weiteres haftungsrechtliches Problem, denn nur in den seltensten Fällen wird die Verschreibung mit der Aufklärung über das Risiko einer bedrohlichen Leukopenie verbunden. Auch eine „therapeutische Aufklärung“, zum Beispiel mit Verhaltensempfehlungen bei Auftreten von Fieber und Halsschmerzen, findet in der Regel nicht statt. Das zahlenmäßig sehr geringe Risiko wird dabei angesichts der guten Wirksamkeit und der Verträglichkeit vernach-

Metamizol und Agranulozytose – Aufklärungspflicht

lässigt. Eine allgemeine Aufklärungspflicht vor jeder Medikamentengabe ist unrealistisch und es könnte unverständlich erscheinen, warum dies gerade für ein verbreitetes und gut verträgliches Schmerzmittel anders sein sollte.

Bei bestimmten Medikamenten mit typischen und ernsthaften Risiken oder Nebenwirkungen, zum Beispiel Blutungen unter Antikoagulanzen, gilt eine Pflicht zur Risikoaufklärung als unbestritten. Wo aber ist die Grenze zwischen ernsthaft und nicht ernsthaft zu ziehen? Ob die Verabreichung von Metamizol einen aufklärungspflichtigen Eingriff darstellt, ist tatsächlich nicht normativ fixiert.

In dem Versuch, eine Rechtssicherheit bei der Risikoaufklärung von Arzneimittelgaben zu erreichen, wurde im Jahre 2006 eine Konferenz zwischen Ärzten und Juristen einberufen, auf der diese Fragen diskutiert wurden [3]. Leider hat sich herausgestellt, dass es keine verlässliche Grenze gibt, von der ab eine Aufklärung wegen besonderer Risiken zu erfolgen hat. Häufig ergibt sich erst im Zusammenhang mit einem Haftungsverfahren und einem Richterspruch, ob eine Aufklärung notwendig gewesen wäre. Diese Situation ist aus ärztlicher Sicht sehr unbefriedigend, denn es fehlen klare Anhaltspunkte für konkrete Entscheidungssituationen. Die Juristen haben es sehr allgemein formuliert: Eine Aufklärung habe immer dann zu erfolgen, wenn für ein bestimmtes Medikament eine „typische“ Nebenwirkung bekannt sei und wenn durch die Realisierung eines damit verbundenen Risikos die weite-

re Lebensgestaltung wesentlich beeinträchtigt werde. Dabei wurde mehrfach betont, dass die Häufigkeit der typischen Nebenwirkungen keine Rolle spiele, über diese also auch bezüglich sehr seltener typischer Nebenwirkungen aufzuklären sei.

Dies heißt nicht unbedingt, dass die Aufklärung mittels vorgedruckter und handschriftlich zu ergänzender Aufklärungsbögen (z.B. Perimed oder proCompliance) zu erfolgen hat, wie dies bei körperlichen Eingriffen die Regel ist. So würde es nach Ansicht erfahrener Juristen ausreichen, wenn in einer Klinik oder einer Praxis eine hausinterne Regelung über Form und Umfang der Aufklärung formuliert wird und wenn aus der patientenbezogenen Dokumentation hervorgeht, dass eine dementsprechende Aufklärung tatsächlich stattgefunden hat, zum Beispiel durch ein spezielles Kürzel im Behandlungsblatt.

Neben der Risikoaufklärung ist im Fall von Metamizol eine Sicherheitsaufklärung (auch „therapeutische Aufklärung“ genannt) wichtig, etwa in dem Sinne, dass im Fall von Fieber/Schüttelfrost, Halsschmerzen, Abgeschlagenheit oder Affektionen von Haut oder Schleimhäuten unverzüglich ein Arzt aufzusuchen und auf die Medikamenteneinnahme hinzuweisen sei [1].

Zusammenfassung

Legt man die genannten Kriterien zugrunde, dann fällt das Präparat Metamizol eindeutig in die Gruppe der Präparate, vor deren Gabe eine Risikoaufklärung zu erfolgen hat. Die Gutachterkommission musste daher feststellen, dass nicht nur die Fortsetzung der Novalgingabe in den Kliniken bei bereits nachgewiesener Agranulozytose behandlungsfehlerhaft war. Auch die nicht erfolgte Risikoaufklärung vor der Gabe von Metamizol in der Praxis des Orthopäden stellt einen vorwerfbaren Fehler dar. Es entlastet ihn nicht, dass bei der breiten Anwendung des Präparates in den allermeisten Fällen keine entsprechende Aufklärung erfolgt.

Professor Dr. med. Johannes Köbberling, langjähriges Mitglied der Arzneimittelkommission der Deutschen Ärzteschaft, ist Stellvertretendes Geschäftsführendes Kommissionsmitglied und Vorsitzender Richter am Landessozialgericht a.D. Rötger von Alpen ist Stellvertretender Vorsitzender der Gutachterkommission für ärztliche Behandlungsfehler bei der Ärztekammer Nordrhein.

[1] Stammer U M, Gundert-Remy U, Biermann E, Erlenwein J, Meißner W, Wirz S und Stammschulte T. Metamizol – Überlegungen zum Monitoring zur frühzeitigen Diagnose und Agranulozytose. Schmerz 31, 5-13 (2017)

[2] Bundesinstitut für Arzneimittel- und Medizinprodukte (BfArM) zusammen mit dem Paul-Ehrlich-Institut: Metamizol (Novalgin, Berlosin, Novaminsulfon, etc.) – Richtige Indikationsstellung und Beachtung von Vorsichtsmaßnahmen und Warnhinweisen. 28.5. 2009

[3] Köbberling J. und Haffner S. Rechtssicherheit und Rechtspraxis bei der Risikoaufklärung vor Arzneimittelgabe. Medizinische Klinik 101, 516-532 (2006)

Spärliche Arztdokumentation bei typischen Vorwürfen zur Chirotherapie

Vorraussetzung für die Indikationsstellung zu einer Chirotherapie ist neben einer differenzierten Anamneseerhebung zu aktuellen und vorbestehenden Erkrankungen eine allgemeine sowie manualmedizinisch-neurologische Untersuchung, um mögliche Kontraindikationen vor der Therapie zu erkennen. Es ist dabei zu klären, ob eine Röntgenuntersuchung des betroffenen Wirbelsäulenabschnittes erforderlich ist.

von Christian Holland und Beate Weber

Typischerweise vermuten Patienten das Auftreten von Bandscheibenschädigungen, Frakturen und Gefäßdissektionen in Zusammenhang mit der Manuellen Therapie. Das Auslösen solcher Veränderungen durch eine sachgerechte Vorgehensweise ist nach Auffassung der Gutachter nicht möglich, wenn der Arzt zuvor ausreichend untersucht und mögliche Kontraindikationen ausgeschlossen hat. Würde man aber allein die Behandlungsdokumentationen der ausgewerteten Fälle zugrunde legen, müsste verallgemeinernd gefolgert werden, dass die im klinischen Alltag häufiger bei Schmerzpatienten durchgeführten chirotherapeutischen Manipulationen teilweise zu beiläufig vorbereitet und vom Arzt bezüglich der Indikation, Durchführung und Einwilligung nicht ausreichend dokumentiert werden.

Bereits 2004 waren die Begutachtungen der Gutachterkommission Nordrhein aus den Jahren 1976 bis 2003 zu diesem Thema ausgewertet worden [2]. Grundlage dieses Beitrages ist eine aktuelle Auswertung der Begutachtungsjahre 2004 bis 2017 mit 91 Patientenwürfen (Anteil 0,4 %) zu einer Chirotherapie (*Tabelle 1*), die ausführlich in der Zeitschrift *Manuelle Medizin* nach der einschlägigen Literatur und Rechtsprechung erörtert wird [3]. In elf von 91 Fällen wurden dabei im Zusammenhang mit der Manipulation vorwerfbare Behandlungsfehler und zehnmals Risikoaufklärungsfehler bei überproportional hoher Rate an Aufklärungsrügen (n=41) festgestellt, darunter zweimal bei verneintem Behandlungsfehler.

Die Sachverhaltsaufklärungen und die Beurteilung der Risikoaufklärung waren vielfach dadurch erschwert, dass nur eine spärliche Dokumentation durch die Ärzte erfolgt war, was für sich genommen aber noch keinen Behandlungsfehler darstellt. Auffallend war auch, dass

die durchgeführten Maßnahmen in ihrer Ausführung öfter strittig blieben. Auf die Mobilisation zurückzuführende eigenständige Folgen wurden sechsmal festgestellt, darunter dreimal kurzzeitige Beschwerden, ein schwerer passagerer sowie ein mittelschwerer und ein schwerer Dauerschaden (*Tabelle 2*).

Behandlungsfehler

Zusammenfassend wurden in drei von 28 Verfahren mit dem Vorwurf einen bestehenden Bandscheibenprolaps nicht erkannt oder durch die Mobilisation ausgelöst zu haben, Behandlungsfehler festgestellt: Einmal wurde beispielsweise ein bereits bestehender Bandscheibenprolaps als Kontraindikation zur Mobilisation nicht erkannt (*Fall 1*). In einem anderen Fall hätten bestehende „Parästhesien/eine Deltoideusparesse“ eine sorgfältigere neurologische Untersuchung und Abklärung erfordert. Bei unklarer segmentaler Einordnung und Diagnose war ein Bandscheibenvorfall nicht ausgeschlossen worden. Auch wurde keine aktuelle Röntgenaufnahme zum Ausschluss knöcherner Destruktionen durchgeführt, die bei einem 77-jährigen Patienten gefordert wird, was einen einfachen Befunderhebungsfehler darstellt.

Auch in zwei von 13 Fällen mit Frakturen eines Wirbelkörpers erfolgten kontraindizierte Wirbelsäulenmobilisationen (*u.a. Fall 2*). Eine von 13 vorgeworfenen Gefäßdissektionen wurde gutachterlich auf die fehlerhafte Mobilisation zurückgeführt, da ein unmittelbarer zeitlicher Zusammenhang und die Beschreibung des Patienten („ruckvoller Rotationsimpuls“) dies nahelegten (*Fall 3*). Bei einem anderen Patienten wurde eine – vermutlich seit dem Vortag in Gang befindliche – Gefäßdissektion fehlerhaft nicht erkannt und somit eine kontraindizierte Mobilisation vorgenommen.

Spärliche Arztdokumentation bei typischen Vorwürfen zur Chirotherapie

Tabelle 1: Verfahren mit Vorwürfen zur Chirotherapie seit Bestehen der Gutachterkommission Nordrhein

	2004–2017 (14 Jahre)				1976–2003 (28 Jahre)*		
	n (Anteil v. n)	BF bejaht (v. Sp 2)	Aufklär.- Rüge erhoben (davon bejaht)	Doku.- Mangel v. Sp 2	n (Anteil v. n)	BF bejaht (Anteil v. Sp 6)	Aufklär.- Rüge erhoben (davon bejaht)
Abgeschlossene Verfahren	21.386 (100,0)	6.508 (30,4%)	3.397 (675)	2.124 (9,9%)	19.310 (100,0%)	6.399 (33,1%)	nb
Vorwürfe zur Chirotherapie	91 (0,4%) 6,5/Jahr	11 (12,1%) 0,8/Jahr	41 (10= 0,7/Jahr)	21 (23,1%) 1,5/Jahr	57 (0,3%) 2,0/Jahr	16 (28,8%) 0,6/Jahr	17 (7= 0,3/Jahr)
Verkennen/Verursachen Bandscheibenprolaps	28 (0,1%)	3 (10,7%)	11 (2)	6 (21,4%)	20 (0,1%)	5 (25,0%)	nb (1)
Verkennen/Verursachen einer Fraktur	13 (0,1%)	2 (15,4%)	4 (/)	2 (15,4%)	9 (<0,1%)	4 (44,4%)	nb (/)
Verkennen/Verursachen Gefäßdissektion präzerebraler Gefäße	13 (0,1%)	2 (15,4%)	10 (5)	5 (38,5%)	6 (<0,1%)	5 (83,3%)	nb (5)
Fehlende Besserung, Verschlechterung, andere Folgen	37 (0,2%)	4 (10,8%)	16 (3)	8 (21,6%)	22 (0,1%)	2 (9,1%)	nb (1)

* siehe Hansis et al 2004 [17], nb = nicht bekannt

Behandlungsfehler fanden sich auch bei weiteren vier von 37 Patienten mit anderen Vorwürfen: Zum Beispiel erfolgten bei einem 12-jährigen Patienten behandlungsfehlerhaft über sechs Monate mindestens drei Mobilisationen, obwohl bereits die erste Röntgenuntersuchung eine – vom Arzt nicht erkannte – aneurysmatische Knochenzyste am Dornfortsatz des 6. Halswirbelkörpers aufzeigte. Hierdurch kam es zu einer Therapieverzögerung um zehn Monate mit traumatischem Erleben bei passagerem Querschnitt bis zur erfolgreichen operativen Sanierung. Bei zwei Patienten, einmal bei HWS-Syndrom nach rezidivierenden Infekten der oberen Luftwege und einmal bei Herpes zoster mit Rückenschmerzen, wurde vom Gutachter die Indikation zur Mobilisation der Wirbelsäule verneint. Die Mobilisation erfolgte in einem Fall zudem fehlerhaft ohne Risikoaufklärung um „den Überraschungsmoment“ auszunutzen, wie der Arzt in seiner Stellungnahme schrieb. Bei einem Patienten mit rechtsbetonten BWS-Blockaden bei bekannter Osteoporose mit Zustand nach Keilwirbelbildung des BWK

12 und bestehendem Bronchialkarzinom hätte zuvor ein Röntgenbild zum Abwägen der Indikation erfolgen müssen.

Fallbeispiele

1. Nicht erkannter Bandscheibenprolaps

Der 43-jährige Patient stellte sich am 4. Juni 2013 bei dem ihm seit 2002 bekannten belasteten Orthopäden erneut mit seit Februar rezidivierenden Zerviko-Brachialgien (so die Diagnose des belasteten Arztes) vor, die unter hausärztlicher Analgetikatherapie bisher gut rückläufig gewesen waren. Bis 2007 waren vom Orthopäden bereits mehrmals Chirotherapien erfolgt. Der Patient beschreibt für diesen Tag ein „mehrfaches Hin- und Herreißen des Kopfes in sitzender Stellung“, erneut bei verstärkten Beschwerden am 5. Juni, nachdem der Arzt „Blockierungen der Rippen, der HWS, der Kopfelenke und der Brustwirbelsäule“ festgestellt hatte (nun unter der Diagnose Schulter-HWS-Syndrom). Vom Arzt wurde keine Darstellung des

Tabelle 2: Festgestellte Behandlungsfehler und Folgen nach Chirotherapie

Festgestellte Fehler bei vorgeworfener Chirotherapie	2004 – 2017		1976 – 2003*	
	Anzahl	Eigenständige Folgen	Anzahl	Eigenständige Folgen
Fälle mit Fehler, davon Einzelfehler²:	11	6	7	5
Keine sorgfältige Untersuchung vor Therapiebeginn	3	0	/	/
Fehlende Röntgenuntersuchung vor Therapiebeginn	4	1	5	0
Fraktur/Befund übersehen	1	1	4	0
Keine Indikation	9	2	3	3
Verspätete Erkennung einer Minderdurchblutung	2	1	3	3
Fehlerhaftes Vorgehen/Technik	3	1	1	1
Keine Risikoaufklärung	10	4	7	nb

* siehe Hansis et al 2004 [2]

² Mehrfachnennung möglich

nb = nicht bekannt

Behandlungsverlaufes vorgelegt. In der Krankenakte wird nur „Chirotherapie“ aufgeführt. Gutachterlich wurde davon ausgegangen, dass bei der Behandlung eine Rotationskomponente zur Anwendung kam, die durchaus vom Patienten so empfunden werden konnte. Es lagen ältere HWS-Aufnahmen aus 2006 und 2002 vor, die bereits eine Osteochondrose C4/5 zeigten, zusätzlich einen kyphotischen Knick. Durch einen am 6. Juni aufgesuchten nicht beschuldigten Orthopäden wurde bei zunehmender Taubheit im linken Arm eine MRT veranlasst, die zwei Bandscheibenvorfälle in Höhe C4/5 und C5/6 aufzeigte, die am 18. Juli operiert wurden.

Festgestellter Fehler: Keine aktuelle Röntgenaufnahme bei neuerlicher Symptomatik und sieben Jahre alter Bildgebung mit bereits degenerativen Veränderungen (einfacher Befunderhebungsfehler). Kein Gesundheitsschaden, da gutachterlich davon ausgegangen wurde, dass eine Chirotherapie nicht in der Lage ist, in zwei Etagen einen (operationspflichtigen) Bandscheibenvorfall auszulösen. Die Symptomatik der vorbestehenden Bandscheibenvorfälle wurde aber vom Arzt nicht erkannt. Keine mündliche Risikoaufklärung trotz Erfordernis dokumentiert, da der Zeitraum zur letzten Chirotherapie von sechs Jahren als zu lang angesehen wurde.

2. Nicht erkannte vorbestehende Wirbelkörperfraktur

Eine 61-jährige Patientin beschreibt in ihrem Vorwurf, dass der Arzt sie am Donnerstag ohne Untersuchung und Befragung aufgrund der geklagten Beschwerden mit Injektionen habe behandeln wollen, die sie aber verweigert habe. Daraufhin habe er sie stehend aufgefordert, die Hände über Kreuz auf ihre Schultern zu legen. Er habe sie dann mit einem Ruck nach unten gestaucht, wobei sie ein lautes Knacken vernommen habe, verbunden mit einem immensen Schmerz, so dass sie laut habe schreien müssen. Bei Fortbestehen der Schmerzen stellte sie sich am darauffolgenden Montag noch einmal vor und es sei eine zweite Chirotherapie erfolgt.

Der Notfall-/Vertretungsschein weist für den 29.10.2015 aus: Seit einiger Zeit Schmerz BWS, tw. atemabhängig. U: Deutliche Seitneigungsstörung BWS mit div. Blockierungen, Th4/5 gelöst, Rp: Novaminsulfon Tr. NI, AU bis morgen. 2.II. Keine Änderung der Beschwerden. U: Blockierung Th7/8 gelöst. Rp. Tilidin und Teramidin, 2.AU bis 4.II. Anruf Orthopädin, BWK-8 durch Verdrehen/Anheben Matratze ->MRT. Andernorts wurde nachfolgend eine Osteoporose und am 6. November im MRT ein frischer Deckplatteneinbruch bei BWK 7 mit ventraler Höhenminderung festgestellt.

Spärliche Arztdokumentation bei typischen Vorwürfen zur Chirotherapie

In der Stellungnahme gibt der Arzt an, er habe eine Manipulation der Blockade Th4/5 mittels Retroflexionsimpuls im vorgenannten Segment mit Fixierung Th5 in Zweifingertechnik in Rückenlage durchgeführt. Am 2. November habe sich bei gleicher Befundkonstellation eine Störung im BWS/thorakolumbalen Übergang Th7/8 ergeben, die er mit ungezielter traktorischer Mobilisation behandelt habe.

Festgestellter Fehler: Keine ordnungsgemäße Anamnese- und keine manualtherapeutische Befund- und Therapiedokumentation, selbst unter Zugrundelegung der Leseabschriften bei in wesentlichen Teilen unleserlichen Eintragungen, sodass die immer wieder geforderte Befundsicherung zur Indikation und Ausschluss von Kontraindikationen als nicht erfolgt zu beurteilen war (einfacher Befunderhebungsfehler). Zudem liegen sich widersprechende Angaben zur durchgeführten Behandlung (Zweifingertechnik in Rückenlage versus Behandlung im Stehen) vor.

Gutachterlich wird davon ausgegangen, dass die vorliegende BWK 7-Fraktur bereits durch ein andernorts dokumentiertes (dafür typisches) Verhebetauma eingetreten war, da die vermutlich angewandten Techniken der Chirotherapie nicht geeignet sind, eine Deckplattenimpressionsfraktur bei Th7 zu bewirken. Daher kommt eine Beweislastumkehr für den Befunderhebungsfehler hier nicht zum Tragen. Allenfalls vermehrte Beschwerden durch den Behandlungsfehler bei nicht erkannter Wirbelkörperfraktur mit zusätzlich belastender Chirotherapie.

3. Ausgelöste Gefäßdissektion der A. carotis interna

Ein 60-jähriger Patient stellte einen Antrag auf Begutachtung. Er sei vom HNO-Arzt wegen Schulter- und Nackenschmerzen mit wiederkehrendem Taubheitsgefühl der Finger rechts am 12. Mai zur Duplexsonographie der Halsgefäße mit unauffälligem Ergebnis und am 17. Mai zur CT-HWS bei Neuropathia vestibularis und v.a. Bandscheibenprolaps im Rahmen von Tätigkeiten über Kopf anderenorts vorgestellt worden. Laut Befund fand sich eine Osteochondrose und Unkarthrose C5/6 mit geringfügiger Protrusion und Tangieren der Nervenwurzel C6.

Am 18. Mai wurde dann der belastete Orthopäde aufgesucht, der laut seiner Stellungnahme nur eine ortho-

pädische Ganzkörperuntersuchung im Stand, in Bauch- und Rückenlage sowie eine orientierende neurologische Untersuchung durchführte, aber keine Behandlung. Auch die Dokumentation deutet auf eine detaillierte klinische und chirodiagnostische Untersuchung nach dem Facharztstandard hin. Dokumentiert wurde zudem eine ausführliche Beratung zu den gefundenen Funktionsstörungen und deren Ursachen. Verordnet wurde Krankengymnastik zur Detonisierung.

Demgegenüber wird vom Patienten geschildert, dass die Untersuchung sitzend, stehend und dann im Liegen unfreundlich bis aggressiv stattgefunden habe: sein Kopf sei kraftvoll und ruckartig hin und her bewegt worden mit deutlicher Gewalt, sodass seine Brille von der Nase gefallen sei, die Untersuchung sei von starken Schmerzen begleitet gewesen, sodass er Aufhören gefordert habe. Im Anschluss habe eine bis dahin nicht bekannte Gangstörung bestanden, sodass er beim Aufstehen von der Liege mit dem rechten Bein weggeknickt sei. Die Beschwerden hätten fortbestanden und nach zwei Tagen wäre er morgens mit einer Rechtsseitenlähmung erwacht. Andernorts wurde am 20. Mai eine im zeitlichen Zusammenhang mit einer wegen Nackenschmerzen durchgeführten chiropraktischen Behandlung eingetretene Dissektion der A. carotis interna mit Mediainfarkt festgestellt.

Festgestellter Fehler: Nach Auffassung des Gutachters kann durch eine fehlerhafte, viel zu kräftige Mobilisation der HWS eine Dissektion der A. carotis interna durchaus ausgelöst werden. Während der Patient eine ruckartige, kraftvolle Mobilisation der HWS in verschiedenen Richtungen beschreibt, gibt der Arzt an, er habe den Patienten nur untersucht, nicht mobilisiert. Eine schriftliche Einwilligung in eine vorgesehene Mobilisierung sei zuvor am Tresen unterschrieben worden. Es ist niedergelegt, dass bereits zuvor eine Gang- und Standunsicherheit – ataktisch – unsicher, mit Quadrizepsschwäche bestanden habe. Der Patient bestreitet dies. Hätten diese – wie der Arzt vorgibt – tatsächlich vorgelegen, so hätte auf jeden Fall eine Kontraindikation zur Manipulation bestanden. Erforderlich wäre auch eine sofortige Überweisung zur weiteren neurologischen Diagnostik gewesen. Die Angaben des Patienten zur neu aufgetretenen Gangunsicherheit sprechen aus der Sicht des Gutachters dafür, dass doch ein Rotationsimpuls der HWS gegeben

wurde und zur Gefäßschädigung – möglicherweise bei Vorschädigung – geführt hat. Der linkshemiparische Mediainfarkt mit den Folgen ist daher vom Orthopäden zu verantworten.

In den hier beschriebenen drei exemplarischen Fällen sind folgende Fehler typisch:

- 1) Ungenügende Anamnese- und Befunderhebung und -dokumentation,
- 2) zu lange zurückliegende oder fehlende Aufklärung,
- 3) keine Röntgenkontrolle bei degenerativ vorgeschädigten/älteren Patienten,
- 4) zu brüskes Vorgehen.

Fazit

Vorraussetzung für die Indikationsstellung zu einer Chirotherapie ist neben einer differenzierten Anamneseerhebung zu aktuellen und vorbestehenden Erkrankungen eine allgemeine sowie manualmedizinisch-neurologische Untersuchung, um mögliche Kontraindikationen vor der Therapie zu erkennen. Es ist dabei zu klären, ob eine Röntgenuntersuchung des betroffenen Wirbelsäulenabschnittes erforderlich ist.

Ein Risikoaufklärungsgespräch mit dem Patienten mit Einwilligung in die für erforderlich gehaltene chirotherapeutische Maßnahme ist unabdingbar und sollte ebenso dokumentiert werden wie die Art und Weise der vorgenommenen Behandlung, die für einen anderen Arzt nachvollziehbar sein muss. Insbesondere ist darauf hinzuweisen, dass es bei vorbestehenden Bandscheibenschäden durch die manualmedizinische

Behandlung zur Auslösung einer radikulären Symptomatik und extrem selten auch unter der Therapie zu einer Gefäßschädigung mit bleibenden Hirnschäden kommen kann. All dies ist bereits seit vielen Jahren bekannt und immer wieder in der einschlägigen Literatur berichtet worden und findet sich auch in den Leitlinien zur Ausbildung [4]. Abschließend ließe sich die gleiche Feststellung treffen wie in 2004, dass alle Behandlungsfehler bei einem Vorgehen nach den Binger Empfehlungen [1] sich hätten vermeiden lassen.

Professor Dr. med. Christian Holland ist Stellvertretendes Geschäftsführendes Kommissionsmitglied und **Dr. med. Beate Weber** ist die für die Dokumentation und Auswertung zuständige Referentin der Geschäftsstelle der Gutachterkommission für ärztliche Behandlungsfehler bei der Ärztekammer Nordrhein.

[1] **Bischoff HP, Böhm P (1995)**. Qualitätssicherung, Aufklärung und Dokumentation in der Manuellen Therapie (Workshop in Bingen 1994) *Man Med* 33: 29-30

[2] **Hansis ML, Weber B, Smentkowski U, Schröder P (2004)**. Vorgeworfene Behandlungsfehler im Zusammenhang mit chirotherapeutischen Behandlungen. *Man Med* 42:449-454 sowie *Orthopäde* 33:1051-1060

[3] **Holland C, Weber B (2018)**. Behandlungsfehler bei der Chirotherapie. *Man Med* 56:307 – 313

[4] **von Heymann W, Terrier B (2014)**. Leitlinien über die Grundlagen der Aus- und Weiterbildung und der Sicherheit in manueller/muskuloskelettaler Medizin. Teil 1 in *Man Med* 52:131-145 und Teil 2 in *Man Med* 52:229-236

Quelle: Erstpublikation in *Manuelle Medizin* (C. Holland, B. Weber (2018), Behandlungsfehlervorwürfe bei der Chirotherapie, *Manuelle Medizin* 56: 307-313, DOI 10.1007/s00337-018-0425-2).

Unnötiger Rotationsfehler bei einer Femurfraktur

Als Problem der Nagelung einer geeigneten Fraktur ist die Rotationskontrolle bekannt, wobei Rotationsabweichungen nicht immer vermeidbar sind. Dem Operateur stehen allerdings Kontrollmöglichkeiten zur Verfügung, die als solche im OP-Bericht als durchgeführt zu dokumentieren sind.

von Klaus Rehm, Ernst Jürgen Kratz und Beate Weber

In dem nachfolgend geschilderten Fall eines Patienten mit mehrfragmentärer Femurschaftfraktur kam es nach Auffassung der Gutachterkommission vermeidbar zu einer um mehr als das Doppelte der Toleranz von $10-15^\circ$ überschrittenen Rotationsabweichung, was als Behandlungsfehler bewertet werden muss.

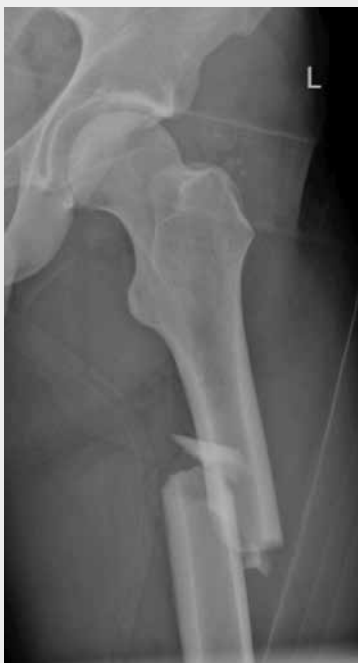Sachverhalt

Der 42-jährige, normalgewichtige Patient stürzte an einem Sonntag um die Mittagszeit mit einem Mountainbike im Wald. Das Röntgenbild zeigte eine Querfraktur im oberen Drittel mit zwei zusätzlichen Fragmenten (=AO-Klassifikation 32-B2.2-Wedge fx, bending wedge, middle section).

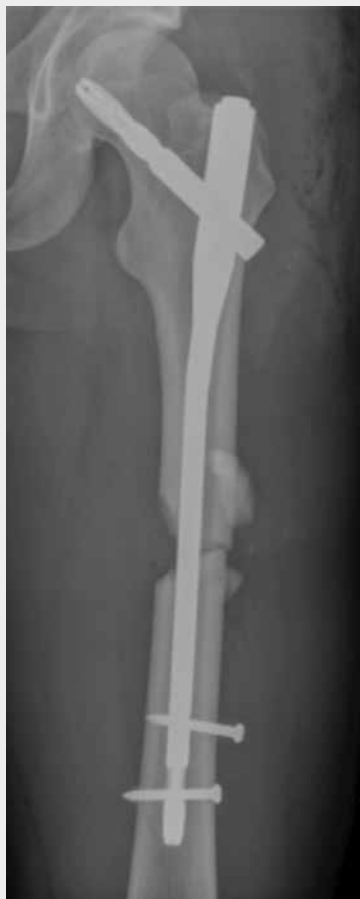Es erfolgte notfallmäßig eine geschlossene Reposition und Osteosynthese durch proximalen Femur-Marknagel (PFNA) 300 x 10 mm. Von dieser Operation existieren zwei Versionen des OP-Berichts. Der erste OP-Bericht wurde vom Patienten durch das Krankenblatt mit Ausdruck zwei Jahre später vorgelegt. Dieser Bericht erwähnt zwar den Einsatz eines Bildwandlers, aber keine klinische oder radiologische Rotationskontrolle. Im vorgelegten Krankenblatt der belasteten Klinik befinden sich zwei Exemplare ohne Ausdrucksdatum mit der Ergänzung: „Vor Einsatz der statischen und dynamischen Verriegelungs-Schraube distal wird in mehreren Ebenen die Rotation eingestellt.“ Gleichlautend ist in beiden Versionen: „Die statische Verriegelungs-Schraube packt zwar in die Gegenkortikalis, kann aber aufgrund der Härte des Knochens nicht vollständig versenkt werden.“ Da zusätzlich noch ein Schreibfehler korrigiert wurde, kann eindeutig die nicht zulässige, unbegründete Änderung nachverfolgt und die erste Version identifiziert werden.

Das postoperative Verordnungsblatt nennt als Diagnose unzutreffend eine „einfache pertrochantäre Femurfraktur“. Die Entlassung erfolgte am fünften postoperativen Tag. Der Arztbrief nennt als Diagnose zwar eine Femurschaftfraktur links, als Therapie aber die „Geschlossene Reposition einer einfachen pertrochantären Femurfraktur mit Osteosynthese durch proximalen Femur-Marknagel (PFN) der Firma Synthes“. Postoperativ haben sich „eine regelrechte Metallage und Stellung gezeigt und der Verlauf habe sich unauf-

Unfalltag: Querfraktur im oberen Drittel des Oberschenkelschaftes mit zwei zusätzlichen Fragmenten.



Erster postoperativer Tag: Verriegelungsnagelung mit langem proximalem Femurnagel (PFNA).



fällig gestaltet“. Nach der Stellungnahme der belasteten Klinik erfolgte nach sieben Monaten eine letzte ambulante Konsultation. Eine „klinisch sichtbare Fehlrotation habe sich nicht gezeigt. Radiologisch habe sich eine Durchbauung der Fraktur gezeigt. Die vereinbarte Wiedervorstellung nach einem Jahr habe der Verletzte nicht wahrgenommen.“ Die diesbezügliche Dokumentation wurde der Gutachterkommission nicht vorgelegt.

Es liegen Röntgenbilder vom Unfalltag, postoperative Röntgenbilder in zwei Ebenen vom ersten postoperativen Tag und Verlaufskontrollen der siebten Woche, 13. Woche, 19. Woche und der 22. Woche sowie eine CT beider Oberschenkel der 24. Woche und eine MRT-Untersuchung des Kniegelenks ein Jahr nach dem Unfall vor.

Der Patient stellte sich am Tag nach der CT-Untersuchung mit den Bildern mit „zeitweisen Hüftschmerzen, Rotationsstörung“ zur Rotationsmessung in einer nicht beschuldigten Klinik vor. Der Befund lautete „Hier gut 40° Innenrotation links und 8°-9° rechts“. Zwölf Monate nach dem Unfall erfolgte bei anhaltenden Beschwerden und gestörtem Gangbild bei vermehrter Fußinnenrotation eine Korrektur-Osteotomie von 23° Außenrotation.

Beurteilung

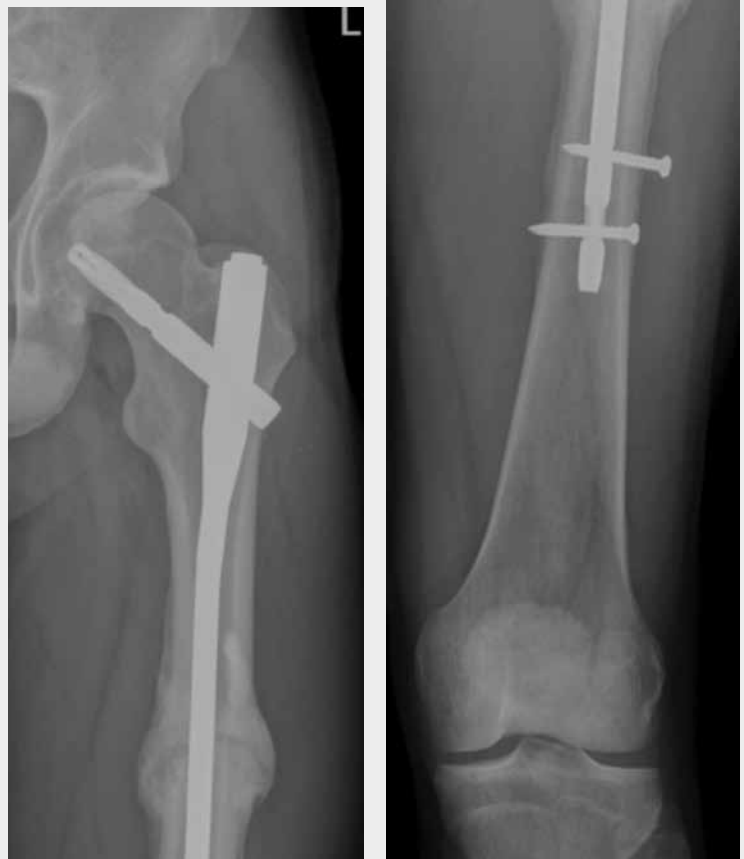Die operative Reposition und Frakturstabilisierung der vorliegenden Femurmehrfragmentfraktur war zwingend indiziert. Es stehen dafür eine Plattenosteosynthese oder eine Marknagelung zur Verfügung. Vorteil der Marknagelung ist die frühe Belastbarkeit der betroffenen Gliedmaße im Vergleich zur Platte. Als Problem der Nagelung ist die Rotationskontrolle bekannt, wobei Rotationsabweichungen nicht immer vermeidbar sind. Gerade beim Querbruch erlaubt die beidseitige Verriegelung eine sichere Vermeidung von sekundärem Verlust der eingestellten Rotation. Die Wahl eines Verriegelungsnagels stellt den medizinischen Standard dar.

Ausführung des Eingriffs

Der hier gewählte PFNA ist für eine subtrochantäre Fraktur geeignet. Für einen Schaftbruch im oberen

Drittel ist er relativ kurz gewählt worden. Mit einem längeren Nagel wäre eine höhere Stabilität erreichbar gewesen. Ein Verriegelungsnagel ohne Schenkelhalschraube wäre geeignet und mit geringeren Risiken behaftet gewesen. Ohne Extensionstisch hätte sich die klinische Rotationskontrolle intraoperativ einfacher durchführen lassen. Auch erscheint der Nagel mit 10 mm recht dünn für das Femur eines 182 cm großen Mannes, dessen Markraum vom Nagel nur unvollständig ausgefüllt wird. Dass die nicht optimale Implantatwahl zur verzögerten Knochenheilung trotz guter Kallusbildung führen kann, zeigen die Röntgenbilder nach 22 Wochen mit noch im Kallus fortgesetztem Frakturspalt.

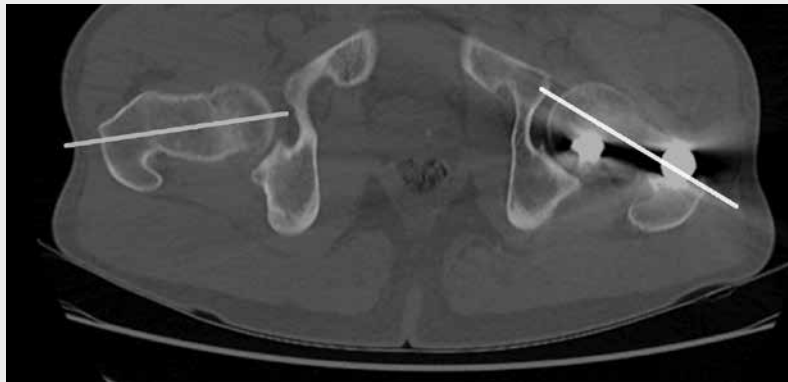
Nach 22. Woche: Verzögerte Knochenheilung mit hypertrophem Kallus und fortbestehendem Spalt als Hinweis auf eine mechanische Unruhe.



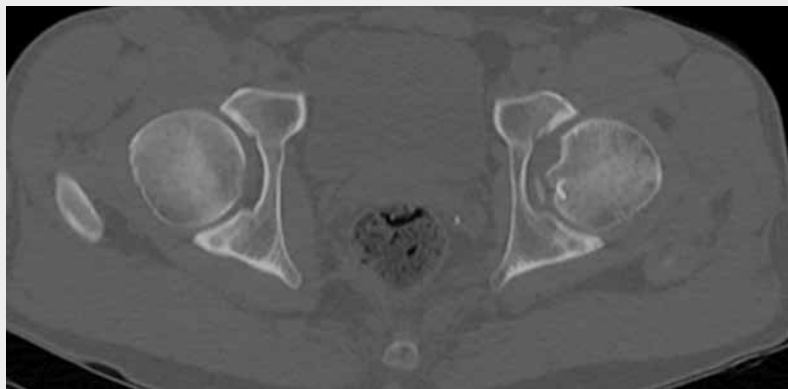
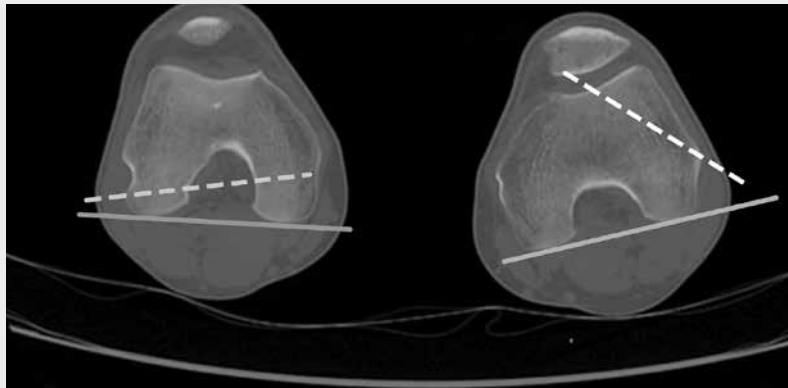
Unnötiger Rotationsfehler bei einer Femurfraktur

Die Röntgenbilder vom ersten postoperativen Tag zeigen, dass die obere, statische Schraube unvollständig eingedreht ist. Die Erklärung des OP-Berichts, dass dies dem zu harten Knochen geschuldet sei, ist wenig

einleuchtend. Mit einer korrekten Bohrung und dem Eindrehen der Schraube in der Bohrachse ist die Verankerung in der Gegenkortikalis auch bei hartem Knochen zuverlässig möglich. Die im nachträglich



CT zur Rotationsbestimmung (Linien durch Gutachter)



Im CT ist hinter der physiologischen Grube des Bandes am Hüftkopf ein Knochendefekt, der über dem Ende der subkortikal liegenden Schenkelhalschraube liegt.

In der Fossa acetabuli beziehungsweise im Gelenk befindet sich eine schalenförmige Verkalkung, sodass mit überwiegender Wahrscheinlichkeit von einer Perforation des Kopfes ausgegangen werden muss.

ergänzten OP-Bericht beschriebene Durchleuchtung in mehreren Ebenen stellt allerdings keine standardgemäße Rotationskontrolle dar. Mit der kurzen Abbildung im postoperativen Röntgenbild ohne das Kniegelenk ist die Rotation nicht beurteilbar.

Ausmaß des Rotationsfehlers

Die Messung der Gutachterkommission anhand der späteren Bilder ergab mit circa 9° Außenrotation rechts und Innenrotation links von 42° einen Innenrotationsfehler von 33°. Korrekturbedürftig sind Innenrotationsfehler des Oberschenkelschaftes, je nach Autor unterschiedlich, in einem Ausmaß von über 10° oder 15°. Hier wurde das Doppelte der höchsten Toleranz überschritten, was zur Bewertung als Behandlungsfehler führt.

Zur Dokumentation der Rotationskontrollen

Keine der zahlreichen Kontrollmöglichkeiten wurde vom Operateur dokumentiert, zum Beispiel der klinische Vergleich mit der Gegenseite auf dem Operationstisch in 90°-Beugung beider Hüftgelenke, der Stand der Kniescheibe in Horizontalebene, die vergleichende Durchleuchtung der beiden Trochanterregionen („lesser trochanter shape sign“) oder der unterschiedliche Durchmesser der beiden Bruchenden („cortical step sign“), sichtbar im Lauenstein-Röntgenbild vom ersten postoperativen Tag.

Zusammenfassung

Der Vorwurf eines ärztlichen Behandlungsfehlers ist berechtigt:

- ▶ Die Implantatwahl war unbefriedigend und führte möglicherweise zur verzögerten Knochenheilung.
- ▶ Die Perforation des Hüftkopfes war Ursache der Verkalkung im Hüftgelenksspalt.
- ▶ eine fachgerechte intraoperative Rotationskontrolle erfolgte nicht. Sie ist auch in der nachträglichen Änderung des OP-Berichts nicht nachvollziehbar beschrieben. Die Folge war ein Innenrotationsfehler von circa 33°, der eine Korrekturoperation erforderlich machte. Eine zeitnahe postoperative Rotationskontrolle wäre geeignet gewesen, die angezeigte Rotationskorrektur mit geringem Aufwand durchzuführen, wie beispielsweise durch den Wechsel der distalen Verriegelungsschrauben.
- ▶ Es liegen mehrere Dokumentationsmängel vor.

Nach Auffassung der Gutachterkommission haften die Unfallchirurgen für die postoperativen Beschwerden, den verlängerten Heilverlauf, die Revisionsoperation und den Schaden am Hüftkopf.

Professor Dr. med. Klaus Rehm ist Stellvertretendes Geschäftsführendes Kommissionsmitglied, **Vizepräsident des Oberlandesgerichts a.D.**
Ernst Jürgen Kratz ist Stellvertretender Vorsitzender und **Dr. med. Beate Weber** ist die für die Dokumentation und Auswertung zuständige Referentin der Geschäftsstelle der Gutachterkommission für ärztliche Behandlungsfehler bei der Ärztekammer Nordrhein.

LITERATUR

Siebert CH, Kortmann HR, Koch S Niethart. Posttraumatische Fehlstellung der unteren Extremität – Korrekturen im Bereich der langen Röhrenknochen. Z. Orthop. 137 (1999): 43-47

Sorgfaltspflichten im Zusammenhang mit der MRT-Untersuchung

Einrichtungen oder Apparaturen in einem Krankenhaus oder einer Praxis müssen in einer Weise organisiert und betrieben werden, dass niemand zu Schaden kommt.

von Klaus Rehm, Rainer Köster und Rainer Rosenberger

Ärzte haften für Gesundheitsschäden des Patienten aufgrund von Sorgfaltsverstößen (§§ 280, 276 BGB), wobei sich der Sorgfaltsmaßstab am fachärztlichen Standard orientiert (§ 630a Abs. 2 BGB), der grundsätzlich in jeder Behandlungsphase zu gewährleisten ist. Nun kennen wir Bereiche, die nicht der medizinischen Behandlung im engeren Sinne zuzuordnen sind, in denen aber gleichwohl schadensträchtige Maßnahmen oder Unterlassungen vorkommen können. Betroffen sind insbesondere die Bereiche, die allgemeine Verkehrspflichten auslösen und die jeder, der einen potenziell schadensträchtigen Betrieb eröffnet, zu sichern hat, um Schädigungen Dritter zu verhindern (auch Verkehrssicherungspflichten genannt). So müssen Einrichtungen in einem Krankenhaus oder einer Praxis in einer Weise organisiert und unterhalten werden, dass niemand zu Schaden kommt. Das gilt auch für den Betrieb von Geräten jedweder Art. Haftungsrechtlich verantwortlich ist dafür zumeist nicht der Arzt, sondern der Betreiber der Einrichtung. Beim Umgang mit medizinischen Geräten trifft allerdings häufig auch den Arzt eine persönliche Verantwortung. Nicht selten muss er konkrete, situationsbezogene Vorsichtsmaßnahmen zum Schutz des Patienten anordnen oder solche selbst durchführen.

Häufig ist dann zugleich der voll beherrschbare Risikobereich betroffen, also der Bereich, dessen Gefahren ärztlicherseits voll beherrscht werden können und deshalb vermieden werden müssen [1]. Betroffen ist vor allem der technisch-apparative Sektor [2]. Steht fest, dass der Schaden diesem Bereich entstammt, besteht eine Fehlervermutung, sodass sich der Arzt entlasten muss [3] (§ 630h Abs. 1 BGB). Diese Konstellation war im folgenden dargestellten Streitfall nicht gegeben, außerdem lag eine Pflichtverletzung vor, weshalb hierauf nicht einzugehen war.

In dem von der Gutachterkommission kürzlich zu urteilenden Fall, bei dem eine Patientin im Zusammenhang mit einer MRT-Untersuchung einen Oberarmbruch erlitten hatte, war nicht nur die Pflichtverlet-

zung als solche problematisch; schwierig zu beurteilen war – wie häufig – auch die Frage der Schadensursächlichkeit. Denn auch im Falle der Feststellung einer Pflichtverletzung obliegt dem Patienten der Nachweis der Kausalität. Wichtig ist dabei, ob ein grober Fehler vorliegt, der zur Beweislastumkehr führt (§ 630h Abs. 5 BGB), was im Streitfall allerdings verneint wurde.

Der Sachverhalt

Die Antragstellerin war einige Tage vor der stationären Aufnahme zu Hause gestürzt. In der Folge entwickelten sich lumbale Rückenschmerzen, die an Intensität zunahmen, sodass sie am 3. Juli in einer Klinik für Unfallchirurgie vorgestellt und dort zur weiteren Abklärung und Versorgung stationär aufgenommen wurde. Die Klinik veranlasste eine MRT-Untersuchung der LWS in einem Institut für Diagnostische Radiologie und Neuroradiologie, die am 4. Juli durchgeführt werden sollte. Dazu wurde die Patientin gemeinsam von zwei Rettungssassistenten eines Liegendtransportes der Feuerwehr und zwei erfahrenen Medizinisch-technischen Radiologie-Assistentinnen (MTRA) von der Transportliege im Institut auf eine MR-kompatible Liege umgelagert. Anschließend wurde sie durch die zwei MTRA, soweit für die MR-Diagnostik notwendig, entkleidet und in den Untersuchungsraum gebracht. Dort wurde sie auf den MRT-Tisch gelagert.

Während der ganzen Zeit wirkte die Patientin dabei durchaus orientiert. Sie war wach, ansprechbar und kooperativ. Die Patientin wurde dann von einer MTRA aufgefordert, den bekanntermaßen gelähmten rechten Arm mit der linken Hand zu fixieren, was sie auch tat. Während sich Tisch und Patientin in die MRT-Röhre bewegten, ließ die Patientin den gelähmten Arm plötzlich los, sodass sich der Arm zwischen der MRT-Röhre und der Wirbelsäulenspule verkeilte. Nach sofortigem Herausfahren der Patientin aus dem Gerät klagte sie über keinerlei Schmerzen, sodass die Untersuchung

durchgeführt wurde. Nach Beendigung der Untersuchung und Umlagerung auf die Transportliege berichtete sie über einen plötzlichen starken Schmerz oberhalb des rechten Ellenbogens.

Daraufhin erfolgte der Transport in die Röntgenabteilung zum Frakturausschluss. Laut Befundbericht der Röntgenuntersuchung des rechten Armes (in 4 Aufnahmen) vom 4. Juli fand sich ein eindeutiger Nachweis einer proximalen Humerusfraktur.

Die Antragstellerin hat die Überprüfung ihrer Behandlung mit der Behauptung begehrt, infolge einer unsachgemäßen Durchführung der MRT-Untersuchung habe sie eine Oberarmkopffraktur rechts erlitten. Die Gutachterkommission hat ein pflichtwidriges Verhalten festgestellt, durch welches die Antragstellerin mit überwiegender Wahrscheinlichkeit eine Fraktur erlitten hat. Zur Begründung hat sie ausgeführt: Nach den Recherchen der Gutachterkommission hat sich für Fälle der zu begutachtenden Art kein allseits akzeptierter ärztlicher Standard etabliert. Das ist auch nachvollziehbar, weil es vorliegend eher um die sogenannten allgemeinen Verkehrspflichten geht, die auch bei der ärztlichen Behandlung relevant werden können.

Bei der Benutzung eines Gerätes, wodurch eine Gefahrenquelle eröffnet wird, muss der Arzt – wie jeder Berufstätige – alle zumutbaren und möglichen Sicherungsmaßnahmen ergreifen, um den Betroffenen vor Schäden zu schützen. Das Einfahren eines Patienten in ein MRT-Gerät muss so organisiert werden, dass dem Patienten dadurch kein Gesundheits- oder Körperschaden entsteht. Das heißt die Gliedmaßen müssen so gelagert werden, dass keine Einklemmungen, Abschürfungen oder Ähnliches stattfinden können. Dies kann durch eine entsprechende Konstruktion der Liege, die in das Gerät einfährt, geschehen oder durch mechanische Fixierung (Gurt o.ä.). Ob eine vom Patienten gesteuerte willentliche Fixierung ausreicht, hängt vom den Umständen des Einzelfalls ab. Bei einem bewusstseinsklaren, nicht ersichtlich physisch oder psychisch beeinträchtigten Patienten genügt regelmäßig die Anweisung, Arme und Beine still zu halten und bis zur Beendigung der Prozedur nicht zu bewegen. Bei solchen Patienten wird man darüber hinaus auch eine aktive Mitarbeit verlangen und genügen lassen können, etwa die Fixierung eines funktionsgestörten Armes mittels der gesunden Hand des anderen Armes. Die Antrag-

stellerin gehörte aber ersichtlich nicht zu diesem Patientenkreis, denn sie war in ihrer Befindlichkeit erheblich beeinträchtigt (Z.n. Stammhirnblutung und Apoplex, Lähmung des rechten Arms). Bei einem solchermaßen „gehandicapten“ Patienten ist eine objektive, patientenunabhängige Fixierung geboten, um schadensträchtige Zwischenfälle sicher zu vermeiden. Die behandelnden Ärzte hätten der MTRA eine entsprechende Anweisung geben müssen. Das Unterlassen muss ihnen als Sorgfaltsverstoß angelastet werden. Die Anwesenheit der die Untersuchung (in diesem Falle Einfahren der Patientin ins Gerät) steuernden Assistentin im Untersuchungsraum selbst, bietet keinen ausreichenden Unfallschutz für die Patientin, da die MTRA erst reagieren kann, wenn das Ereignis – in diesem Fall das Loslassen des Armes mit Einklemmung in der Geräteöffnung – bereits erfolgt ist. Die patientenunabhängige Fixierung der Gliedmaßen in vergleichbaren Fällen wird von den Patienten nach entsprechender Aufklärung und Einholung ihres Einverständnisses sicherlich auch problemlos akzeptiert und toleriert.

Inwieweit hierdurch tatsächlich die Oberarmfraktur entstanden ist, ist nicht abschließend mit absoluter Sicherheit zu klären. Unter Berücksichtigung der Einfahröffnung des MRT-Gerätes und der dabei verwendeten Wirbelsäulenspule sowie der vorliegenden Osteoporose der am rechten Schultergelenk beteiligten Knochen mit dadurch bedingtem erhöhten Bruchrisiko kann die Fraktur durchaus durch die unkontrollierte Verlagerung des Armes beim Einfahren in das Gerät verursacht worden sein. Dafür spricht auch die Bruchform, die eher durch eine Stauchung des Oberarms, als durch eine Biegebelastung entstanden sei kann. Die fehlenden klinischen Zeichen am Arm selbst und die fehlenden Schmerzangaben der Patientin zum Zeitpunkt des eigentlichen Zwischenfalles, sondern erst bei den anschließenden Mobilisationen des Armes beim Ankleiden nach der Untersuchung, den Umlagerungsmanövern von der MR-Untersuchungsliege auf eine MR-kompatible Transportliege und von dieser auf eine übliche (magnetisierbare) Transportliege, sprechen nicht gegen eine bis zu diesem Zeitpunkt stattgefunden Fraktur, auch wenn erst bei dem dritten Umlagerungsmanöver (von der Standard-Transportliege auf die RTW-Liege) die Patientin plötzlich heftigste Schmerzen angab. Da der Bruch zum Zeitpunkt der Röntgenaufnahme noch nicht erkennbar disloziert war, kann noch keine Schwellung und Blutung vorgelegen haben und das

Sorgfaltspflichten im Zusammenhang mit der MRT-Untersuchung

Periost noch teilweise erhalten gewesen sein, sodass noch keine wesentliche Schmerzhaftigkeit ausgelöst worden war. Eine kleine Dislokation erst bei dem letzten Umlagerungsmanöver kann dann zur Schmerzauslösung geführt haben. Mit überwiegender Wahrscheinlichkeit hat sich die Fraktur mit dem Einfahren des Tisches ereignet, wo eher die mechanischen Voraussetzungen für die Fraktur vorlagen, als bei einer routinemäßigen Umlagerung.

Die Antragstellerin kann für sich nicht die Vermutung der Schadensursächlichkeit in Anspruch nehmen (§ 630h Abs. 5 Satz 1 BGB). Das Unterlassen der patientenunabhängigen Fixierung des paretischen Arms kann nicht als grober Fehler bewertet werden. Es müsste sich um ein unverständliches Fehlverhalten handeln, das schlechterdings nicht unterlaufen darf. Hier hat es sich aber offenbar lediglich um eine Fehleinschätzung der Befähigung der Antragstellerin zur Mitarbeit gehandelt. Man ist davon ausgegangen, die bewusstseinsklare Patientin, die über hinreichende Kraft im linken Arm/Hand verfügte, werde die objektiv nicht sonder-

lich gefährliche Situation schon meistern, zumal sie selbst daran keine Zweifel geäußert hatte. Diese Fehleinschätzung kann nach Lage der Sache nicht als grobes Versagen eingeschätzt werden.

Zusammenfassend war festzustellen, dass der von der Antragstellerin gegenüber den Antragsgegnern erhobene Vorwurf eines ärztlichen Behandlungsfehlers berechtigt ist.

Professor Dr. med. Klaus Rehm und Professor Dr. med. Rainer Köster sind Stellvertretende Geschäftsführende Kommissionsmitglieder und Vorsitzender Richter am Oberlandesgericht a. D. **Rainer Rosenberger** ist Stellvertretender Vorsitzender der Gutachterkommission für ärztliche Behandlungsfehler bei der Ärztekammer Nordrhein.

[1] NK-BGB/Katzenmeier § 823 Rn 444

[2] BGHZ 89, 263

[3] BGH NJW 1978, 584

Harnleiter-Arterien-Fistel – ein fachübergreifender Notfall

Bei Fistelbildungen zwischen Harnleiter und Becken-Arterie oder Aorta besteht ein erhebliches Risiko, dass diese verkannt werden. Ursache, Symptomatik, Diagnostik und Therapie müssen fachübergreifend betrachtet werden.

von Volkmar Lent, Josef Hannappel und Rötger von Alpen

Seit etwa drei Jahrzehnten entstehen zunehmend häufiger als Folge von erweiterten und verbesserten Behandlungsmöglichkeiten ausgedehnter oder fortgeschrittener Tumor- wie Gefäßerkrankungen Komplikationen durch Fistelbildungen zwischen einem oder beiden Harnleiter/n und einer Becken-Arterie oder der Aorta. Hierbei besteht die besondere Komplexität einer fachübergreifenden Problematik dadurch, dass

1. die Ursachen allgemein-/gefäßchirurgisch oder gynäkologisch,
2. die Symptome urologisch,
3. die Diagnostik urologisch und gefäßchirurgisch,
4. die Therapie gefäßchirurgisch sind.

Zu 1. Nach einer eigenen Literaturübersicht entstand eine Harnleiter-Arterien-Fistel am häufigsten bei Patienten nach Operationen und/oder Strahlentherapie von Tumorerkrankungen von Bauch- und/oder Beckenorganen, bei denen wegen einer Harnleiterverengung eine Dauerkatheterung der Harnleiter erfolgt war. Seltener dagegen waren Gefäßerkrankungen und/oder Operationen mit oder ohne Harnleiter-Katheterung die Ursache.

Zu 2. Führendes Symptom einer Harnleiter-Arterien-Fistel war in allen Fällen eine sichtbare Harnblutung, die anhaltend bis wiederkehrend, geringfügig bis lebensbedrohlich sein konnte. Hierbei war eine arterielle, pulsierende Blutung nahezu pathognomonisch.

Zu 3. und 4. Seit etwa zwei Jahrzehnten haben sich zur Diagnostik und Therapie einer Harnleiter-Arterien-Fistel (bei zumeist fehlender Darstellung durch bildgebende Methoden) als geeignete und aussichtsreichste Methoden die intraarterielle Provokationsarteriographie und die intraarterielle Einlage eines Gefäß-Stents erwiesen.

Aufgrund der fachübergreifenden Verteilung von Ursache, Symptomatik, Diagnostik und Therapie besteht bei einer Harnleiter-Arterien-Fistel das erhebliche Risiko für Patienten, dass diese bei mangelnder Kenntnis verkannt und fehlerhaft behandelt wird.

Der Sachverhalt

Die Gutachterkommission hatte sich mit einem solchen Fall bei einer 70-jährigen Patientin zu befassen. Bei der Patientin war 1998 wegen eines Zervixstumpfkarcinoms (Stadium pT4, N2, M0, G2) eine abdomino-perineale Rektum-/Sigmaresektion mit terminaler Sigmakolostomie und nachfolgender Radio-Chemotherapie vorgenommen worden. Zwischen 2002 und 2004 waren wegen einer parastomalen Hernie eine Kolonnachresektion und eine Stoma-Neuanlage/eine Ileusoperation mit Blindverschluss des Dünndarmschenkels beziehungsweise Ileozökalresektion sowie eine Stomarückverlagerung erfolgt. Seit 2008 waren die Harnleiter beidseits geschient. Die Harnleiterschienen wurden periodisch gewechselt.

Die Patientin stellte sich am 6. Mai 2012 wegen einer akuten Harnblutung bei Harnstauung und Doppelnier rechts in der Notfallaufnahme vor. Es wurde dort ein Spülkatheter eingelegt; anschließend wurde die Patientin stationär aufgenommen. Am 8. Mai erfolgte bei anhaltender Blutung eine transurethrale Resektionsbiopsie der Harnblase; ein Tumor war nicht nachweisbar. Am 11. Mai wurde wegen einer Harnblasentamponade eine transurethrale Harnblasen-Nachkoagulation durchgeführt. Hierbei stellten die behandelnden Ärzte eine intermittierende, starke arterielle Blutung aus dem rechten Ostium fest, die sich zunächst nicht stoppen ließ. Eine Computertomographie, ein Angio-CT des Abdomens und die digitale Substraktionsangiographie (DSA) der rechten Niere zeigten keinen pathologischen Befund.

Harnleiter-Arterien-Fistel – ein fachübergreifender Notfall

Am 14. Mai erfolgten eine Urethrozystoskopie und ein Wechsel der Harnleiterkatheter. Nach Entfernung des rechtsseitigen Katheters trat erneut eine starke Blutung auf, die nach der Schienung sistierte. Bei anhaltender Blutung konnte am 21. Mai weder bei der Ureterorenoskopie noch durch eine retrograde Ureterographie eine Klärung der Blutungsursache herbeigeführt werden. Es erfolgte die Einlage eines dickeren Doppel-J-Katheters Charr. 9. In Folge des Blutverlustes waren Erythrozyten-Transfusionen erforderlich. Am 23. Mai wurde der Harnröhrendauerkatheter entfernt. Die Patientin wurde am 25. Mai entlassen.

Noch am selben Tag wurde die Patientin bei erneuter akuter Blutung notfallmäßig wieder stationär aufgenommen. Zunächst erfolgten eine erneute Spülkathetereinlage und eine Erythrozyten-Transfusion (bei Hämoglobin von 8,1 mg/dl und Kreatinin 2,64 mg/l). Die für den 29. Mai geplante lumbale Nephrektomie wurde wegen anhaltender Blutung notfallmäßig vorgezogen: In der Nacht vom 27. zum 28. Mai musste eine Notfall-Laparotomie durchgeführt werden, zudem erfolgte eine Ureternachresektion rechts. Hierbei stellten die behandelnden Ärzte eine Läsion der Arteria iliaca communis rechts fest. Die Läsion wurde übernäht. Durch den beigezogenen Allgemeinchirurgen erfolgte zusätzlich die Übernähung einer Darmläsion. In der Folgezeit stellte sich eine tiefe Beinvenenthrombose links ein. Nach effektiver Heparinisierung über 14 Tage konnte dann die Patientin auf Marcumar® umgestellt werden. Am 16. Juni wurde die Patientin bei zufriedenstellender Erholung entlassen (Blutwerte: Hämoglobin 7,9 g/dl, Kreatinin 2,21 mg/dl, Quick 23 Prozent).

Am 20. Juni kam es zu einer erneuten akuten Blutung aus der Operationswunde und zu einem hämorrhagischen Schock. Nach notärztlicher Reanimation zu Hause (über insgesamt etwa 60 Minuten) erfolgte dann eine sofortige Laparotomie mit Venen-Patch-Plastik der Arteria iliaca communis rechts (bei Nahtinsuffizienz mit spritzender Blutung) durch den beigezogenen Gefäßchirurgen sowie außerdem die Versorgung von Darmverletzungen. Am 22. Juni wurden planmäßig die Bauchtücher entfernt, gleichzeitig wurden Darmdefekte (bei Insuffizienzen) übernäht.

Etwa drei Wochen später kam es nach dem Absetzen der Analgesiedierung und konstantem Ausbleiben einer

Aufwachreaktion zur Feststellung eines schwerstgradigen hypoxischen Hirnschadens. Nach eingehender Erörterung mit den Angehörigen und Berücksichtigung der Patientenverfügung beschränkten sich die Behandler auf palliative Maßnahmen. Am 12. Juli verstarb die Patientin.

Zur Diagnostik einer Harnleiter-Arterien-Fistel

Die Erkennung einer Harnleiter-Arterien-Fistel ergibt sich:

1. aus der Anamnese einer Tumoroperation und/oder Strahlentherapie der Bauch- und Beckenorgane beziehungsweise einer Erkrankung oder Operation der Bauch-/Beckengefäße,
2. aus der Anamnese einer Harnleiter-Dauerkatheterung,
3. aus dem klinischen und/oder zystoskopischen Befund einer arteriellen pulsierenden Blutung aus einem Harnleiter,
4. aus der fehlenden Darstellung durch bildgebende Methoden,
5. aus der arteriellen Kontrastmitteldarstellung einer Arterien-Harnleiter-Fistel.

Wenn bei einer Harnblutung klinisch und/oder urethrozystoskopisch eine arterielle pulsierende Blutung beobachtet wird, so liegt die Diagnose einer Harnleiter-Arterien-Fistel mangels anderer Ursachen derart nah, dass daran nicht zu denken behandlungsfehlerhaft ist. Demgegenüber ist die diagnostische Sicherung durch bildgebende Verfahren wie eine Computertomographie, eine Angio-Computertomographie oder eine digitale Subtraktions-Angiographie – neben dem Ausschluss oder Nachweis anderer oder auslösender Ursachen – wenig hilfreich, da diese oftmals nicht verlässlich sind. Lediglich mit der Provokations-Angiographie (bei einem Flow > 3 ml/sec.) oder – wo diese nicht verfügbar ist – mit einer Provokations-Ureterographie (bei Ballonblockade), bei denen ein entsprechender Flussgradient zwischen den kommunizierenden Systemen aufgebaut wird, kann die Fistel meistens dargestellt werden. Da hierbei das Risiko einer verstärkten Blutung besteht, sollte allerdings ein dementsprechendes Notfallmanagement vorbereitet sein.

Die Behandlung einer Harnleiter-Arterien-Fistel hat zum Ziel, die lebensbedrohliche Blutung zu stillen

und/oder zu vermeiden, ohne zusätzliche Schädigungen zu verursachen. Dies kann durch Maßnahmen am betroffenen Harnleiter, durch Maßnahmen an der betroffenen Arterie oder durch eine kombinierte Vorgehensweise erreicht werden. Bei Eingriffen am Harnleiter sollte die zugehörige Niere unbedingt geschont werden. Zielführend sind dabei: eine Fistelung der betroffenen, zumeist gestauten Niere und – nach erfolgreicher Versorgung der Arterienläsion – eine Resektion und Rekonstruktion des betroffenen Harnleitersegments nach den gegebenen Erfordernissen durch eine Harnleiter-Reanastomose oder eine Harnblasen-Lappenplastik.

Bei Eingriffen an der Arterie, insbesondere der Arteria iliaca communis, muss eine primäre oder sekundäre Durchblutungsstörung des zugehörigen Beins vermieden werden. Ob bei Eingriffen an der Arterie eine offene oder eine endovaskuläre Vorgehensweise vorteilhafter ist, ließ sich bei einer retrospektiven Analyse nicht klären. In zahlreichen (etwa 30) Veröffentlichungen der vergangenen Jahre wurde jedoch die interventionelle Einlage eines intraarteriellen Gefäßstents als die aussichtsreichste Methode der Wahl beschrieben und empfohlen. Allerdings besteht hierbei ein erhöhtes Infektionsrisiko. Nach Angaben der Literatur betrug die Sterblichkeit von Patienten mit einer Harnleiterarterienfistel ohne Intervention 58 Prozent, bei alleiniger oder kombinierter urologischer oder gefäßchirurgischer Behandlung sechs bis elf Prozent und bei endovesikaler Stent-Einlage nach kurzfristiger Beobachtungszeit nahezu null Prozent.

Gutachterliche Beurteilung

Angesichts der arteriellen Blutung aus der rechten Harnleitermündung und dem sich hieraus ergebenden Verdacht auf eine Harnleiter-Arterien-Fistel ist den behandelnden Urologen im vorliegenden Falle vorzuwerfen, dass sie es versäumten, bei der Diagnostik und bei der Therapie die klinikeigene Gefäßchirurgie von vorne herein konsiliarisch und kooperativ zu beteiligen (mangelnde Organisation). Dies erfolgte erst nach frustrierender Bildgebung (CT, Angio-CT, DSA), allerdings ohne die indizierte Provokationsarteriographie (mangelnde Befunderhebung) und zudem nach rechtsseitiger Nephrektomie (wobei es auch an der Indikation für den Eingriff fehlte). Bei der notfallmäßigen Harnleiternachresektion ließ sich die Gefäßfistel darstellen. Nachdem der gefäßchirurgische Fistelverschluss etwa fünf Wochen später – möglicherweise durch eine Infektion – insuffizient wurde, blieb die notfallmäßige Revisionsoperation wegen des zwischenzeitlichen Blutverlustes letztlich erfolglos. Der komplikationsreiche Verlauf hätte sich wohl abwenden lassen, wenn die uretero-arterielle Fistel frühzeitig festgestellt und mittels Stent-Einlage sachgerechter behandelt worden wäre.

Professor Dr. med. Volkmar Lent und Professor Dr. med. Josef Hannappel sind Stellvertretende Geschäftsführende Kommissionsmitglieder und Vorsitzender Richter am Landessozialgericht a. D. Rötger von Alpen ist Stellvertretender Vorsitzender der Gutachterkommission für ärztliche Behandlungsfehler bei der Ärztekammer Nordrhein.

LITERATUR

[1] Luther B, v Lilian-Waldau V, Mamopoulos A, 2014. Die uretero-arterielle Fistel – Ursachen, Diagnostik und Therapieergebnisse. Aktuell Urol 45: 204-208

[2] Luther B, Lent V, 2015. Harnleiter-Arterien-Fistel: Ein ‚gefäßchirurgischer Notfall. CHAZ 16: 209-214

Autorenverzeichnis

Professor Dr. med. Jörg Baltzer,

Stellvertretendes Geschäftsführendes Kommissionsmitglied der Gutachterkommission für ärztliche Behandlungsfehler bei der Ärztekammer Nordrhein

Professor Dr. med. Klaus Becker,

ehemaliges Stellvertretendes Geschäftsführendes Kommissionsmitglied der Gutachterkommission für ärztliche Behandlungsfehler bei der Ärztekammer Nordrhein

Professor Dr. med. Hans Georg Bender,

Stellvertretendes Geschäftsführendes Kommissionsmitglied der Gutachterkommission für ärztliche Behandlungsfehler bei der Ärztekammer Nordrhein

Professor Dr. med. Ludwig Brandt,

Stellvertretendes Geschäftsführendes Kommissionsmitglied der Gutachterkommission für ärztliche Behandlungsfehler bei der Ärztekammer Nordrhein

Professor Dr. med. Erland Erdmann,

Stellvertretendes Geschäftsführendes Kommissionsmitglied der Gutachterkommission für ärztliche Behandlungsfehler bei der Ärztekammer Nordrhein

Professor Dr. med. Dieter Friedburg,

Stellvertretendes Geschäftsführendes Kommissionsmitglied der Gutachterkommission für ärztliche Behandlungsfehler bei der Ärztekammer Nordrhein

Vorsitzender Richter am Landessozialgericht a.D. Paul-Heinz Gröne,

Stellvertretender Vorsitzender der Gutachterkommission für ärztliche Behandlungsfehler bei der Ärztekammer Nordrhein

Professor Dr. med. Josef Hannappel,

Stellvertretendes Geschäftsführendes Kommissionsmitglied der Gutachterkommission für ärztliche Behandlungsfehler bei der Ärztekammer Nordrhein

Professor Dr. med. Christian Holland,

ehemaliges Stellvertretendes Geschäftsführendes Kommissionsmitglied der Gutachterkommission für ärztliche Behandlungsfehler bei der Ärztekammer Nordrhein

Vorsitzender Richter am Oberlandesgericht a.D. Lothar Jaeger,

Stellvertretender Vorsitzender der Gutachterkommission für ärztliche Behandlungsfehler bei der Ärztekammer Nordrhein

Dr. med. Werner Jörgenshaus,

Stellvertretendes Geschäftsführendes Kommissionsmitglied der Gutachterkommission für ärztliche Behandlungsfehler bei der Ärztekammer Nordrhein

Professor Dr. med. Helmut Kaulhausen,

Stellvertretendes Geschäftsführendes Kommissionsmitglied der Gutachterkommission für ärztliche Behandlungsfehler bei der Ärztekammer Nordrhein

Professor Dr. med. Uwe Kindler,

Stellvertretendes Geschäftsführendes Kommissionsmitglied der Gutachterkommission für ärztliche Behandlungsfehler bei der Ärztekammer Nordrhein

Professor Dr. med. Johannes Köbberling,

Stellvertretendes Geschäftsführendes Kommissionsmitglied der Gutachterkommission für ärztliche Behandlungsfehler bei der Ärztekammer Nordrhein

Professor Dr. med. Rainer Köster,

Stellvertretendes Geschäftsführendes Kommissionsmitglied der Gutachterkommission für ärztliche Behandlungsfehler bei der Ärztekammer Nordrhein

Vizepräsident des Oberlandesgerichts a.D. Ernst Jürgen Kratz,

Stellvertretender Vorsitzender der Gutachterkommission für ärztliche Behandlungsfehler bei der Ärztekammer Nordrhein

Dr. med. Jürgen Krömer,

Stellvertretendes Geschäftsführendes Kommissionsmitglied der Gutachterkommission für ärztliche Behandlungsfehler bei der Ärztekammer Nordrhein

Vorsitzender Richter am Landessozialgericht a.D. Dr. jur. Peter Lange,

Stellvertretender Vorsitzender der Gutachterkommission für ärztliche Behandlungsfehler bei der Ärztekammer Nordrhein

Professor Dr. med. Volkmar Lent,

Stellvertretendes Geschäftsführendes Kommissionsmitglied der Gutachterkommission für ärztliche Behandlungsfehler bei der Ärztekammer Nordrhein

Professor Dr. med. Herbert Löllgen,

Stellvertretendes Geschäftsführendes Kommissionsmitglied der Gutachterkommission für ärztliche Behandlungsfehler bei der Ärztekammer Nordrhein

Professor Dr. med. Ulrich Mödder,

Stellvertretendes Geschäftsführendes Kommissionsmitglied der Gutachterkommission für ärztliche Behandlungsfehler bei der Ärztekammer Nordrhein

Professor Dr. med. Johannes Noth,

ehemaliges Stellvertretendes Geschäftsführendes Kommissionsmitglied der Gutachterkommission für ärztliche Behandlungsfehler bei der Ärztekammer Nordrhein

Professor Dr. med. Klaus Rehm,

Stellvertretendes Geschäftsführendes Kommissionsmitglied der Gutachterkommission für ärztliche Behandlungsfehler bei der Ärztekammer Nordrhein

Professor Dr. med. Jürgen Reidemeister,

Stellvertretendes Geschäftsführendes Kommissionsmitglied der Gutachterkommission für ärztliche Behandlungsfehler bei der Ärztekammer Nordrhein

Priv.-Doz. Dr. med. Michael Roesgen,

Stellvertretendes Geschäftsführendes Kommissionsmitglied der Gutachterkommission für ärztliche Behandlungsfehler bei der Ärztekammer Nordrhein

Professor Dr. med. Dr. h. c. Hans-Dietrich Röher,

ehemaliges Stellvertretendes Geschäftsführendes Kommissionsmitglied der Gutachterkommission für ärztliche Behandlungsfehler bei der Ärztekammer Nordrhein

Vorsitzender Richter am Oberlandesgericht a.D. Rainer Rosenberger

Stellvertretender Vorsitzender der Gutachterkommission für ärztliche Behandlungsfehler bei der Ärztekammer Nordrhein

Präsident des Sozialgerichts a.D.**Dr. jur. Karl Joseph Schäfer,**

ehemaliger Stellvertretender Vorsitzender der Gutachterkommission für ärztliche Behandlungsfehler bei der Ärztekammer Düsseldorf

Professor Dr. med. Michael Schirmer,

Stellvertretendes Geschäftsführendes Kommissionsmitglied der Gutachterkommission für ärztliche Behandlungsfehler bei der Ärztekammer Nordrhein

Dr. med. Wolfgang Sohn,

Stellvertretendes Geschäftsführendes Kommissionsmitglied der Gutachterkommission für ärztliche Behandlungsfehler bei der Ärztekammer Nordrhein

Vorsitzender Richter am Landessozialgericht a.D.**Rötger von Alpen,**

ehemaliger Stellvertretender Vorsitzender der Gutachterkommission für ärztliche Behandlungsfehler bei der Ärztekammer Nordrhein

Dr. med. Beate Weber,

Referentin der Geschäftsstelle der Gutachterkommission für ärztliche Behandlungsfehler bei der Ärztekammer Nordrhein

Professor Dr. med. Rainer Windeck,

Stellvertretendes Geschäftsführendes Kommissionsmitglied der Gutachterkommission für ärztliche Behandlungsfehler bei der Ärztekammer Nordrhein

Professor Dr. med. Friedrich Wolff,

Stellvertretendes Geschäftsführendes Kommissionsmitglied der Gutachterkommission für ärztliche Behandlungsfehler bei der Ärztekammer Nordrhein

Stichwortverzeichnis

A

- Abdomensonographie 17
 - Abszess
 - Abszessräumung 46
 - Abszesshöhle 46
 - spinaler Abszess 48
 - Achillessehnenruptur 21, 23
 - Adipositas 29, 83
 - Agranulozytose 7, 98, 99, 100
 - AION = anteriore ischämische Optikus-Neuropathie 33, 34
 - akutes Abdomen 15
 - akutes Koronarsyndrom 12, 15, 16, 17, 77, 78, 79, 81
 - Analgesie 25
 - Analgetika 27, 31
 - Analgosedierung 30
 - Anämie 19, 89, 90
 - Anamnese 15, 18, 34, 35, 36, 38, 50, 51, 61, 62, 64, 69, 75, 77, 78, 79, 80, 95, 105, 114
 - Anamneserhebung 16, 19, 95, 99, 101, 105, 108
 - Familienanamnese 12, 60, 61, 80
 - Anästhesie 24, 25, 96
 - Anästhesieausweis 75
 - Regionalanästhesie 24
 - Angina pectoris 17, 78
 - Anpralltrauma 95
 - Anscheinsbeweis 72, 95
 - Antibiotika
 - Antibiose 10, 17, 20, 21, 22, 23, 27, 28, 29, 30, 34, 62, 84
 - Antibiotikaprophylaxe 29
 - Antibiotikatherapie 28, 30, 66, 97
 - Betalaktamantibiotikum 22
 - Gyrasehemmer 23
 - Makrolid 22
 - Antiepileptikum 83, 84, 85, 86
 - Antikoagulation 19, 27, 28, 31, 96, 100
 - Aortendissektion 79
 - apallisches Syndrom 26
 - Apoplex 16, 29, 82, 83, 85, 86, 111
 - Appendizitis 15, 16
 - Arbeitsunfähigkeitsbescheinigung 10
 - Arrhythmie
 - absolute Arrhythmie 83
 - arterielle Hypertonie 12, 78, 83
 - Arteriitis temporalis 33, 34, 35
 - Arthrofibrose 94
 - Arthrose 94
 - Arthroskopie 94, 95, 97
 - Arzneimitteltherapie 27, 28, 29, 30, 31, 32
 - Arzt
 - Allgemeinmediziner 78
 - Hausarzt 12, 14, 15, 16, 17, 18, 19, 34, 36, 39, 47, 78, 79, 80
 - Internist 14
 - Orthopäde 14, 99, 100, 102, 103, 105
 - Gynäkologe 24, 25, 26, 52, 57, 58
 - Praktischer Arzt 14
 - Urologe 15, 16, 115
 - Vertragsarzt 13
 - Arzthaftungsverfahren 94
 - Arztkontakt 12, 17
 - Asphyxie 24, 30
 - Aspiration 30, 68
 - Asthma bronchiale 30
 - Asystolie 25, 67, 68, 74, 82
 - Atemweg 74, 75
 - operativer Atemweg 75
 - schwieriger Atemweg 75
 - Atemwegsmanagement 76
 - Atemwegsprobleme 75, 76
 - Atemwegssicherung 75, 76, 81, 83
 - supraglottische Atemwegssicherung 76
 - Aufklärung 20, 21, 22, 38, 39, 61, 62, 63, 97, 99, 100, 105, 111
 - Aufklärungsbogen 80, 81, 100
 - Aufklärungsfehler 38, 62, 99
 - Aufklärungsgespräch 47, 97
 - Aufklärungsobliegenheiten 98
 - Aufklärungspflicht 32, 38, 98, 99, 100
 - Aufklärungsrüge 80, 101
 - Aufklärungsversäumnis 47
 - nicht dokumentierte Aufklärung 62
 - Eingriffsaufklärung 42, 45
 - Risikoauflklärung 18, 22, 27, 30, 38, 46, 60, 63, 82, 95, 96, 99, 100, 101, 102, 103
 - Risikoauflklärungsfehler 15, 42, 101
 - Sicherungsaufklärung 15, 16, 18, 19, 27, 28, 30, 36, 38, 39, 40, 41, 47, 50, 52, 55, 57, 69, 95, 97, 100
 - therapeutische Aufklärung 38, 99, 100
 - Auftragsleistung 12, 13
 - Augeninnendruck 39, 40
 - Papillenbefund 39
 - Auskultation 17, 79
 - Awareness 89, 90, 92
 - Axilladissektion 51
- B**
- Bandscheibe
 - Bandscheibenoperation 46, 47
 - Bandscheibenprolaps 98, 101, 102, 103, 104
 - Bandscheibenschaden, lumbal 50
 - Befund 12, 33, 34, 43, 51, 52, 55, 56, 57, 58, 60, 62, 63, 66, 67, 78, 83, 95, 97, 98, 103, 104, 107, 113, 114
 - Befunderhebung 21, 26, 29, 56, 60, 61, 63, 65, 77, 88, 95, 97, 105, 115
 - Befunderhebungsfehler 10, 12, 15, 16, 30, 40, 52, 56, 58, 60, 61, 62, 63, 64, 65, 66, 67, 77, 78, 79, 89, 91, 101, 103, 104
 - Befundungenauigkeiten 81
 - Begleitverletzungen 97
 - Begutachtung 27, 54, 55, 104
 - Begutachtungsjahr 27, 29, 30, 31, 50
 - Begutachtungsverfahren 14, 27, 46, 50, 55, 97
 - Behandlungsfehler 10, 11, 13, 14, 15, 16, 17, 19, 20, 21, 23, 24, 25, 26, 30, 32, 33, 36, 38, 39, 40, 41, 43, 44, 45, 46, 47, 48, 49, 51, 52, 54, 55, 58, 60, 62, 63, 64, 65, 68, 69, 70, 72, 73, 74, 75, 76, 77, 78, 79, 80, 81, 82, 86, 87, 88, 89, 90, 91, 92, 93, 94, 97, 98, 99, 101, 102, 103, 105, 106, 109
 - grober Behandlungsfehler 15, 25, 47, 75, 76, 92
 - Behandlungsfehlerbegutachtung 50, 54
 - Behandlungsfehlervorwürfe 14, 15, 16, 17, 18, 19, 54, 65, 77, 78, 79, 80, 81, 82, 88, 89, 90, 91, 92, 93, 105
 - Nachbehandlungsfehler 15, 46, 47
 - Behandlungsfehlerprophylaxe 49, 54, 77
 - Behandlungsfehlerquote 49
 - Behandlungsmöglichkeiten 21, 61, 113
 - Behandlungsvertrag 47
 - Behandlungsziel 47, 48, 49
 - Betablocker 17
 - Bettgitter 90
 - Bewegungsdefizit 96
 - Beweis
 - Beweislast 10, 21, 47, 63, 73, 79
 - Beweislastumkehr 10, 15, 47, 52, 63, 66, 79, 89, 104, 110
 - Bewusstseinsstörungen 88, 89, 90, 93
 - Bilddokumentation 95
 - Bildgebung 18, 50, 51, 53, 61, 89, 103, 115
 - Blutdruck 79, 80
 - Blutdruckmessung 39, 61
 - Blutstillung 95
 - Blutung 19, 25, 26, 89, 111, 113, 114, 115
 - Bronchien
 - Bronchialkarzinom 15, 16, 69, 102
 - Bronchoskopie 17
 - Brustkrebsfrüherkennung 49, 50, 51, 52, 53, 54, 55
 - Brustschmerzen 13, 78
 - Bundesgesundheitsministerium 94
 - Bundesinstitut für Arzneimittel und Medizinprodukte 23
 - Bundesmantelvertrag 13

Bypassoperation
– koronare Bypassoperation 77, 80, 81

C

Carcinoma in situ 57, 58
Chemotherapie 30, 32, 113
Chirotherapie 101, 102, 103, 104, 105
Chlamydien 23, 57
Cholecystitis 16
Cholecystolithiasis 84
Computertomographie (CT) 17, 66, 67, 83, 86,
98, 104, 107, 108, 109, 113, 114, 115
C-reaktives Protein (CRP) 17, 21, 22, 33, 34, 35,
46, 47, 68, 83, 84, 85, 97

D

Darmspiegelung 17
Dauerkatheterung 113
D-Dimere-Test 61
Dekubitus 82, 89, 91
Delir 88, 90, 91, 92, 93
– psychotisches Delir 91
Desorientiertheit 85, 89, 91, 92
Diabetes mellitus 16, 17, 29
– Diabeteseinstellung 18
– diabetische Gangrän 18
Diagnose 13, 14, 16, 19, 20, 21, 22, 26, 33, 35,
36, 37, 39, 43, 49, 50, 52, 57, 58, 64, 71,
72, 73, 75, 77, 78, 79, 80, 81, 82, 88, 89,
90, 97, 98, 99, 100, 101, 102, 114
– Arbeitsdiagnose 19, 35, 98
– Diagnosefehler 14, 15, 16, 17, 19, 50, 56,
66, 77, 78
– Diagnoseirrtum 19, 66
– Diagnosesicherung 14
– Diagnosedstellung 52, 54, 63
– Diagnoseverschleppung 16
– Diagnoseverzögerung 58
– Diagnosevorwurf 14, 15, 49, 51, 54, 78
Diagnostik 12, 13, 14, 17, 18, 19, 26, 29, 50, 51,
52, 53, 54, 55, 56, 58, 59, 60, 63, 64,
68, 78, 79, 80, 92, 95, 96, 97, 104, 110,
113, 114, 115
Diuretika 17, 65, 69
Disease-Management-Programm (DMP) 17, 18
Dokumentation 11, 13, 15, 18, 19, 21, 22, 23, 25,
26, 32, 36, 39, 40, 42, 43, 44, 45, 48,
55, 56, 57, 58, 61, 63, 64, 69, 72, 73, 74,
79, 81, 82, 87, 89, 93, 95, 100, 101, 102,
103, 104, 105, 107, 109
– Dokumentationslücke 81, 95
– Dokumentationspflicht 38, 41, 56
– Dokumentationsversäumnis 86, 107, 109
Dopplersonographie 39
Dosierungsfehler 29, 30
– Überdosierung 18, 29, 92
– Unterdosierung 29
Dosiserhöhung 18
Drahtabriss 81
Duraläsion 46, 47
– Duraperforation 25
Durchgangssyndrom 88, 89, 90, 92

Durchleuchtung 109
Dysarthrie 65, 70, 71, 72

E

Echokardiographie 11, 17, 77
Einwilligung 21, 23, 32, 63, 101, 104, 105
Einzelfallbewertung 54
Einzelfehleranalyse 51
Elektrokardiogramm
– Belastungs-EKG 17
– Langzeit-EKG 12
– Ruhe-EKG 12, 17, 65, 79
Elektrolytstörung 65, 66, 67, 68, 69, 82, 90
EMA (European Medicine Agency) 23
Empyem 29
Endoskopie 74, 75, 76
– Endoskopiebericht 74
Endokarditis 17
Enterokokken 23
Entschädigungszahlung 52
Enzephalopathie
– metabolische Enzephalopathie 66
Erblindung 33, 34, 35, 36
ERCP 84
Ergometrie 78
Erregernachweis 21
Erstversorgung 24, 25
Erstvorstellung 11, 12, 34
Exsikkose 18, 65, 89

F

Fasziotomie 96
Fehler
– Fehlerhäufung 14
– Fehlerquote 14, 15, 16, 17, 50, 51, 94
– Fehlervermutung 110
– Routinefehler 94, 95, 96
Fehlintonation 24
Femurfraktur 106, 107, 108, 109
– Femurmehrfragmentfraktur 107
– Femurschaftfraktur 106
– pertrochantäre Femurfraktur 106
Fixierung 90, 92, 93, 104, 111, 112
Fixierungsprotokoll 93
Fluorchinolon 20, 23
– Ciprofloxacin 20, 21, 23
– Levofloxacin 21, 22, 23
Frakturstabilisierung 107
freier Gelenkkörper 95
freiheitsentziehende Maßnahmen 88, 89, 90
fürsorgliche Maßnahmen 36

G

Gangbild 107
Gastroskopie 74
Geburtshelfer 24, 25
Geburtshilfe 24, 25, 26, 58
Geburtsstillstand 30
Gefahrensituationen 24, 25
Gefäßdissektion 101, 102, 104
Gerinnung
– Gerinnungsstörung 60

Gesichtsfeld
– Gesichtsfeldausfälle 40
– Gesichtsfelduntersuchung 39
Gesundheitsgefahren 38
Gesundheitsschaden 11, 16, 17, 20, 21, 23, 27,
40, 44, 48, 52, 54, 63, 65, 66, 72, 73,
78, 99, 103, 110
Glaukom
– Niederdruckglaukom 39
– Steroid-Glaukom 39
Gonarthrose 50, 77
Gonokokken 23
Göttinger Tropf 98
Grippe
– Gripeschutzimpfung 32
– grippaler Infekt 20

H

Haemophilus influenzae 23
Haftung für Erfüllungsgehilfen 88
Haldoperidol 90
Halsanatomie 76
Hals-Nasen-Ohren-Heilkunde 23
Hämatom 80, 81, 91
Handlungsanweisungen 24, 25
Harnblutung 113, 114
Harnfistel
– Harnleiter-Arterien-Fistel 113, 114, 115
Harnleiter 113, 114, 115
– Harnleiterkatheter 114
– Harnleiterkolik 16
– Harnleiterschienung 113, 114
Harnstauung 113
Hemiparese 65, 82, 83
Hemithyreoidektomie 42
Heparintherapie 29
Hernie
– Nabelhernie 16
Herz
– akutes Koronarsyndrom 12, 15, 16, 17, 77, 78,
79, 91, 93
– Herzinfarkt 12, 13, 15, 16, 50, 77, 78, 79, 80,
81, 91
– Herzkatheteruntersuchung 77, 80
– Herz-Kreislaufversagen 80
– Herzrhythmusstörungen 12, 13, 15, 16, 18,
29, 83
– Vorhofflimmern 18, 29, 83
– Herzstillstand 26, 79
– koronare Herzerkrankung 12, 15, 50, 77, 80,
91, 93
Hirnschaden
– hypoxischer Hirnschaden 25, 74, 76, 91
Humerusfraktur 111
Hygieneplan 97
Hygienestandards 97
Hypercholesterinämie 17
Hypernatriämie 65, 68, 72, 73, 91
Hypertonie
– arterielle Hypertonie 12, 17, 70, 78, 83
– maligne Hypertonie 11
Hypokaliämie 30, 65, 66, 67, 68, 91
Hyponatriämie 66, 67, 68, 69, 70, 71, 72
Hypoxie 30, 75, 81, 89, 90

Stichwortverzeichnis

I

- Ileus
 - Dünndarmileus 16
- Implantat 95
 - Implantatwahl 107, 109
- Inaugenscheinnahme 10, 11, 12, 17, 89
- Infektion 21, 22, 42, 46, 47, 85, 95, 97, 115
- Infektnachweis 30
- Infiltrationsbehandlung 46
- Information
 - Informationspflicht 38, 40, 41, 46, 47, 48, 60, 62, 82
- Injektion 17, 18, 19, 28
- Innere Medizin 24, 69
- INR-Wert 18
- Inspektion zur Befunderhebung 56
- Insulingabe 30
- Intensivstation 30, 65, 66, 67, 68, 70, 74, 75, 83, 84, 85, 86
- Intensivtherapie 18, 65, 85
- interdisziplinärer Zusammenarbeit 24
- Intervallkarzinom 53
- interventionelle Behandlungen 77, 80, 81
- Intubation 25, 75, 76, 80, 81
 - Intubationsbereitschaft 92
 - Intubationsnarkose 25, 26, 98
 - Intubationsversuch 74, 75
- Ischämiezeichen 78

K

- kardiogener Schock 81
- Katheterabriss 81
- Kausalität 54, 110
 - Kausalzusammenhang 63
- Kehlkopf
 - Kehlkopfbefund 42
- Ketanest 30
- Knieendoprothesenwechsel 30
- Knochenmarksschädigung 99
- Kolon
 - Kolitis 12, 65
 - Kolonkarzinom 15, 16
- Kompartmentsyndrom 19, 25, 81, 82, 96
- Komplikationen 25, 47, 53, 81, 82, 95, 99, 113
- Koniotomie 74, 75, 76
- Konsil 11, 15, 18, 35, 61, 66, 84, 86, 91
 - Konsiliararzt 89
 - Konsiliaruntersuchung 83, 86, 87
- Kontraindikation 28, 29, 30, 31, 84, 86, 101, 104, 105
- Kontrazeptiva 60, 61, 62, 63, 64, 96
- Kopfschmerzen 16, 20, 33, 34, 35, 36, 37, 40, 46, 47
- Kortison 17, 33, 34, 36
- Koxarthrose 50, 77
- Krampfanfall 83, 86
 - epileptischer Anfall 83, 84, 85, 86, 87
 - Grand Mal 67, 83, 84, 85
 - komplex-fokale Anfälle 85
 - Status epilepticus 83, 84, 85, 86, 87
- Krankenhausbehandlung 18, 19, 88, 90
- Krebsvorsorge 56, 57, 58, 60, 62

Kreuzband

- Kreuzbandplastik 94, 96, 97
- Kreuzbandruptur 95, 96

KV-Notdienst 14, 16, 19, 78, 80

L

- Labor
 - Laboranalyse 89
 - Laborkontrolle 15, 18, 21, 27, 28, 29, 30, 46, 47, 62, 66, 72, 91
 - Laborwerte 18, 66, 79
- Langzeitüberlebenswahrscheinlichkeit 12
- Larynxmaske 25, 74, 75
- Legionellen 23
- Leitlinien 43, 54, 55, 56, 58, 59, 75, 80, 82, 98, 105
 - ESC-Leitlinien 80
- Lendenwirbelsäule 46
- Leukopenie 98, 99
- Lithium-Intoxikation 91
- Lokalanästhetikagaben 30
- Lokalmaßnahmen 17
- Lunge
 - Lungenentzündung 22
 - Lungenembolie 26, 60, 62, 63, 64, 79, 96
 - Fruchtwasserembolie 26
 - fulminante Lungenembolie 79
 - Lungenfunktion 17
- Lymphom
 - Hodgkin-Lymphom 29
 - Non-Hodgkin-Lymphom 32

M

- Mamma
 - Mammakarzinom 49, 50, 51, 52, 53, 54, 55
 - Mammographie 50, 51, 52, 53, 54, 55
 - Mastektomie 51, 52
- Manuelle Medizin 101, 105
- Marcumar® 18, 19
- Maskenbeatmung 74, 76
- Massentransfusionen 25
- Medikamentengebrauch 65, 68
- Medikation 15, 18, 27, 28, 32, 63, 86, 90, 92, 93
 - Medikationsfehler 18, 27, 32
- Medizinische Fachangestellte (MFA) 13
- Meningitis 29
- Meningokokken 23
- Meniskus
 - Meniskusläsion 94
 - Meniskusoperation 95
 - Meniskusteilresektion 96
- Metamizol 46, 98, 99, 100
- Midazolam 30, 85, 92
- Missverständnis 18
- Morbus Crohn 29
- Morbus Horton 33
- Morphin
 - Morphinpflaster 92
- Magnetresonanztomographie (MRT) 20, 21, 30, 34, 46, 47, 53, 71, 72, 92, 95, 98, 103, 107, 110, 111, 112
- Multiple Sklerose 32

Muskelrelaxation 75

- Myelinolyse 70, 71, 72
- Mykoplasmen 23

N

- Nachblutung 46, 47, 81, 95
- Nagelung 106, 107
- Narkose 75, 87, 90, 92
 - Narkosemittelverabreichung 30
- Natrium-Substitution 67, 72
- Nebenwirkungen 20, 21, 22, 23, 28, 30, 32, 35, 36, 60, 63, 65, 69, 85, 86, 98, 99, 100
- Neonatalogie 24, 25
- Nerven
 - Nervenschädigung 46
- Neugeborene 24, 25
- Niere
 - Niereninsuffizienz 10, 12, 18, 32, 69, 86, 87, 92
 - Nierenschaden 11
 - Nierenversagen 11, 65, 68
- Notfallsituation 12, 74, 83
- Notfalltraining 24
- NSTEMI 78

O

- Oberbauchschmerzen 16, 21, 22, 84, 85, 86
- Off-label-use 99
- Operation
 - Operationsbegrenzung 45
 - Operationsroutine 94, 95, 97
 - Revisionsoperation 46, 47, 82, 95, 96, 97, 109, 115
 - Routineeingriff 94
 - Vor-Operation 94
 - Wiederholungseingriff 45
- Organisationsfehler 80
- Organisationsverschulden 12, 17, 93
- Orthopädie 24, 46, 98
- Osteochondrosis dissecans 94, 95
- Osteosynthese 91, 92, 106
- Osteotomie
 - Korrekturosteotomie 107
 - Umstellungsosteotomie 95
- Oxygenierung 25, 75

P

- Pankreatitis 84, 85, 86, 87
- Parästhesie 46
- Paravasat 32, 92
- Patella-Läsion 94
- Patientenakte 56
- Patientenbeschwerde 27
- Perinatalzentrum 25
- Perkussion 79
- Peroneusparesie 82
- Pflegeheim 19, 32
- Pflichtverletzung 38, 110
- Plazenta prävia 26
- Pleuraerguss 17, 71
- Pneumokokken 23, 66
- Polyarthritis 28

postpartale Blutungen 24, 25
 Primärdiagnostik 49, 50, 51, 52, 53, 54, 55
 Probeexzision (PE) 17, 50, 52
 Prognoseverschlechterung 52, 53, 54, 55, 57
 Prostata
 – Prostatakarzinom 15, 16
 Protein C-Mangel 60
 Pseudomonas aeruginosa 23
 PsychKG 89, 93

Q

Quadrantenresektion 51
 Querschnittlähmung 25

R

Reanimation 24, 26, 30, 67, 68, 74, 75, 76, 114
 Rechtswidrigkeit 32
 Refluxösophagitis 80
 Reposition 106, 107
 Riesenzellarteriitis 33, 34, 35, 36, 37
 Risiko 22, 32, 36, 44, 61, 80, 99, 100
 – Risikoauflklärung 18, 22, 27, 30, 38, 46, 60, 63, 82, 95, 96, 99, 100, 101, 102, 103
 – Risikoauflklärungsfehler 15, 42, 101
 – Risikoauflklärungsgespräch 105
 – Risikoauflklärungsmängel 28
 – voll beherrschbares Risiko 110
 Risikofaktoren 12, 52, 62, 78, 79
 Risikominimierung 91
 Risikopatientin 96
 Röntgenthorax 16, 17, 62
 Röntgenuntersuchung 20, 62, 98, 101, 102, 103, 105, 111
 Rotationsfehler 106, 107, 108, 109
 – Rotationsabweichung 106
 – Rotationskontrolle 106, 107, 109
 Rote-Hand-Brief 23
 Rückenschmerzen 15, 16, 29, 62, 98, 102, 110

S

Schmerz 34, 36, 92, 100, 103, 111
 – Schmerzmedikation 19, 98
 – Schmerzmittelgabe 98, 99
 – Schmerzreaktion 25
 – Schmerztherapie 27, 50, 92, 101
 Schmerzensgeld 24
 Schutzmaßnahmen 88, 91, 93
 Sectio caesarea 25, 26
 Sedierung 30, 74, 76, 90, 92
 Sehnerv
 – Sehnervenköpfe 40
 – Sehnervenschaden 40
 Sehstörung 10, 33, 34, 35
 Sentinellymphknoten 51
 Serom 46
 Sicherungsaufklärung 15, 16, 18, 19, 27, 28, 30, 36, 38, 39, 40, 41, 47, 50, 52, 55, 69, 95, 97, 100
 Signalausfall 44
 Somnolenz 66, 84, 90
 Sonographie 15, 51, 52
 Sorgfaltspflicht 110, 111, 112

Sorgfaltsverstoß 111
 Spinalanästhesie 25, 26
 Spondylarthrose 46
 Spondylodiszitis 46, 47, 48, 98
 Staphylococcus aureus 23, 71, 97
 Staphylococcus epidermidis 46
 stationäre Einweisung 80
 Statistik 94
 Statistisches Bundesamt 94
 Sterilisationsdokumentation 97
 Steroid-Therapie 34, 35, 40, 41
 Stimmbandnerven 42, 43, 44
 – Nn. laryngei recurrentes 42
 – Rekurrensparese 42, 44
 – Rekurrensschädigung 42, 43, 44
 Streptokokken 17, 23
 Struma 42
 Sturz 89, 90, 91, 92
 Sturzschutz 90

T

Temporalarterien 33, 34
 Thalamusblutung 65, 91
 Thoraxschmerzen 78, 79, 80
 Thromboembolie 27
 Thrombose 29, 60, 61, 63, 95, 96, 97
 Thromboseprophylaxe 95, 97
 Tod 12, 13, 18, 26, 30, 67, 76, 78, 80, 81, 87, 89, 91, 99
 Tracheotomie 43, 44
 Transplantat 94
 – Transplantatversagen 94
 Troponin 79, 80

U

Überdosierung 18, 29, 92
 Übertragungsfehler 18
 Überwachung 24, 30, 88, 93
 – Überwachungspflicht 80, 88
 Überweisung 12, 13, 17, 18, 55, 80
 – Mit- und Weiterbehandlung 12, 13
 – Überweisungsauftrag 12
 – Zielauftrag 12, 13
 Unfallchirurgie 24, 94
 Unruhe 89, 90, 93, 107
 Untersuchung 10, 12, 15, 18, 19, 21, 34, 35, 36, 39, 40, 51, 55, 56, 57, 58, 61, 66, 68, 71, 74, 78, 79, 80, 81, 82, 84, 98, 101, 103, 104, 105, 107, 110, 111, 112
 Unterwassergeburt 24
 Urethrographie 114
 Urethrozystoskopie 114
 Ursachenzusammenhang 63

V

Verkehrssicherungspflichten 110
 Verordnung 20, 21, 22, 23, 40, 41, 60, 61, 62, 63, 64, 84
 – Verordnungsblatt 106
 Verriegelungs-Schraube 106
 Versäumnisse 47

Versorgungsansprüche 24
 Versorgungsqualität 25, 54, 55
 Vertrauensschutz 39
 Verwirrtheit 66, 88, 89, 90, 91, 92
 Vigilanzminderung 85, 86
 Vigilanzstörung 90
 Vulvaneoplasie 56, 57, 58, 59

W

Wadenschmerzen 96
 Weichteilverletzungen 50
 Wirbelsäule 102
 – Lendenwirbelsäule 46
 – Wirbelkörperfraktur 103, 104
 – Wirbelsäulenabschnitt 101, 105
 – Wirbelsäulenmanipulation 101, 102, 104
 Wundheilungsstörungen 51, 82

Z

Zeitfenster 33, 34, 35
 Zeugenbeweis 56
 Zielauftrag 12, 13
 Zungengrundkarzinom 74